В. И. Струков

ГИПЕРВИТАМИНОЗ D И ГИПЕРКАЛЬЦИЕМИЧЕСКИЕ СОСТОЯНИЯ. КОГДА КАЛЬЦИЙ ОПАСЕН ?

2-е издание,
переработанное и дополненное

ПЕНЗА 2014

УДК 616.391.01
ББК 54.1
С 87

Издание рекомендовано Ученым Советом ГБОУ ДПО «Пензенский институт усовершенствования врачей» Министерства здравоохранения России

Р е ц е н з е н т ы :

Искендеров Б.Г. – профессор кафедры терапии, кардиологии и функциональной диагностики Пензенского института усовершенствования врачей, д.м.н., профессор;

Рахматуллов Ф.К. – профессор кафедры внутренних болезней медицинского института Пензенского государственного университета, д.м.н., профессор.

Струков В. И.

Гипервитаминоз D и гиперкальциемические состояния. Когда кальций опасен?: монография / Струков В. И. – Пенза: ГБОУ ДПО ПИУВ Минздрава России, 2014. – 194 с.

В монографии освещается современное состояние вопроса о гиперкальциемических состояниях у детей и взрослых. Приведены новые научные данные по витамину D. В частности, о радикальных изменениях представлений о функции витамина в организме человека – от антирахитического и антиостеопорозного действия, до открытия D-эндокринной системы витамина D, затрагивающей работу практически всех органов и систем организма. Описаны клинико-биохимические проявления гипервитаминоза D, патоморфология, осложнения и исходы. Представлен новый раздел по гиперкальциемическим состояниям, не связаных с приемом витамина D. Показана роль факторов риска, при которых избыток витамина D и препаратов кальция становится вредным для организма. Большое внимание уделено вопросам рациональной профилактики гиперкальциемических состояний. Книга рассчитана на врачей различных специальностей, педиатров, терапевтов, кардиологов, онкологов, биологов, патоморфологов, аспирантов, клинических ординаторов, студентов старших курсов медицинских институтов.

ISBN 978-5-9903637-8-6

© Струков В. И.

Предисловие

В декабре 2012 г. профессор, доктор медицинских наук И.Н. Захарова, заведующая кафедрой педиатрии РМАПО предложила мне выступить в Мюнхене на симпозиуме по дефициту витамина D с акцентом на гипервитаминоз D. Я с благодарностью принял это предложение и предварительно решил посмотреть литературу по данной проблеме за последние пять-десять лет. При знакомстве с литературными источниками я был удивлен, что как в зарубежной, так в отечественной литературе недостаточно работ по гипервитаминозу D, гиперкальциемиям, по безопасному и рациональному использованию витамина D и его активных метаболитов. Несмотря на имеющиеся в печати работы о современной пандемии дефицита витамина D, о важной его роли для здоровья человека (и не только костно-мышечного благополучия), имеется большой дефицит рандомезированных контролируемых исследований по указанным проблемам. Есть разногласия по определению дефицита витамина D, рахита, по использованию адекватных доз витамина D в различные периоды жизни человека, в том числе при внутриутробном развитии. Недостаточно работ по безопасному применению препарата. Об этом же говорят зарубежные авторы. Так, в частности, P. M. Brannon, M. F. Picciano (2011), A. Hossein-neshad and M. F. Holick (2013) и другие указывают на это, особенно на отсутствие хорошо разработанных контролируемых клинических испытаний с долгосрочной программой. Это тормозит принятию, например американской ассоциацией, решений по многим практическим вопросам. Аналогичная ситуация и в Европе.

Что касается монографийных изданий по гипервитаминозу D, то в Интернете был найден один источник – монография 2012 г. под названием «Гипервитаминоз Д». Автор не указан. Это меня очень обрадовало, так как я считал, что с таким названием была только одна-единственная отечественная монография, изданная еще в 1976 г. А тут монография 2012 г. с указанием в аннотации, что она посвящена современным аспектам гипервитаминоза D. Я решил немедленно прочитать интернет-вариант. Монография понравилась. Но мне показалось, что когда-то читал эту книгу – язык знакомый. Я нашел авторский экземпляр книги «Гипервитаминоз Д у детей» и при сравнении текстов сделал открытие: монография

«Гипервитаминоз Д у детей» 2012 г. является точной, до одной запятой, копией книги, написанной в 1976 г. Прошло 36 лет после опубликования этой книги издательством «Наука» в 1976 г. (Казахская ССР, г. Алма-Ата; авторы – В. И. Струков, Н. А. Барлыбаева,). Я дважды написал письмо-запрос в интернет-библиотеку. Кто автор монографии 2012 г.? Кто поместил ее в Интернет без нашего согласия? Но до сих пор ответа нет. Эта электронная книга пользовалась спросом у читателей за плату. История с нашей монографией и недостаточная освещенность затрагиваемой тематики явились причиной к ее переизданию с целью внести новые данные, которые появились после 1976 г. Профессора Нины Ахмедовны Барлыбаевой (моего научного руководителя по гипервитаминозу D) нет в живых, поэтому книгу писал один.

В новом издании переработаны все главы первого издания, внесены новые данные по этой проблеме, обращено внимание на то, что не всякие реакции на витамин D являются гипервитаминозом D, в частности, выделены побочные реакции. Представлен новый материал по гиперкальциемическим состояниям, не связанным с приемом витамина D. Это важно для исключения завышенной диагностики гипервитаминоза D у лиц с гиперкальциемией, получавших этот препарат. С новых позиций освещен патогенез патологического воздействия высоких доз витамина D с учетом последних научных достижений в этом вопросе. Книга рассчитана на педиатров, врачей различных специальностей, биохимиков, биологов, физиологов, патофизиологов, аспирантов, клинических ординаторов и студентов старших курсов медицинских институтов.

Заведующий кафедрой педиатрии и неонатологии
Пензенского института усовершенствования врачей
Министерства здравоохранения Российской Федерации,
доктор медицинских наук, профессор В. И. Струков

СОКРАЩЕНИЯ

АД – артериальное давление

ГМКТ – гиперминерализация костной ткани

УФО – ультрафиолетовое облучение

UV-D, УФ-В – коротковолновые УФ-лучи (290–315 нм), обеспечивающие переход в коже провитамина D_3 в витамин D_3

VDRE (vitamin D response elements) – рецепторы к витамину D

VDR-RXR – гены активируемые белковым комплексом

25(OH)D – 25-гидрокальциферол

$1,25(OH)_2D$ – дигидрокальциферол

ОВ - остеобласты

ОК – остеокласты

OPG - остеопрогерин

ПреОК – преостеокласты

СаСБ – кальцийсвязывающий белок

Са – кальций

Р – неорганический фосфор

СФ – связывающий фактор

МПК – минеральная плотность костей

РВД – рецептор витамина

RANK – рецептор активатор ядерного фактора кВ

ПТГ – паратиреотропный гормон

ГМКТ – гиперминерализация костной ткани

TBS - шкала трабекулярной кости

ВВЕДЕНИЕ

Гипервитаминоз D – это общее заболевание организма, которое обусловлено прямым токсическим действием больших доз витамина D и (или) его активных метаболитов на клеточные мембраны и органоиды, характеризующееся нарушением эндокринной регуляции кальциевого гомеостаза с развитием гиперкальциемии, отложением кальция в стенках сосудов различных органов и нарушением их функции. В тяжелых случаях возможно развитие полиорганной недостаточности. Появление проблемы гипервитаминоза D и гиперкальциемических состояний тесно связано с использованием препаратов витамина D для лечения рахита и рахитоподобных заболеваний, остеопатий, остеопороза и др., в том числе внекостной патологии. Эти заболевания являются одной из важнейших проблем медицины. Гипервитаминоз D, гиперкальциемические состояния, в том числе ятрогенной этиологии, неблагоприятно сказываются на течении и исходе различных детских заболеваний, способствуют повышению детской заболеваемости и смертности.

Рахит, дефицит витамина D, остеопатии у детей не проходят бесследно. Рядом исследований показано, что остеопороз у взрослых является педиатрически детерминированной проблемой. В связи с этим в имеющихся методических пособиях и руководствах последних лет подчеркивается необходимость более широкого проведения мер специфической профилактики и лечения этих заболеваний. Однако широкомасштабное применение препаратов витамина D, его активных метаболитов (особенно в комплексе с препаратами Ca) всем детям подряд независимо от условий их жизни и характера вскармливания может иметь негативные последствия.

В России проведена большая работа по рациональному использованию витамина D. В методических рекомендациях по профилактике и лечению рахита (1978) было указано на рациональное снижение разовых, курсовых профилактических и лечебных доз препарата, в результате частота гипервитаминоза D у детей в России значительно уменьшилась.

К сожалению, единичные случаи передозировок витамина D встречаются в практической деятельности врачей и не только педиатров. В настоящее время витамин D все чаще начинают использовать врачи других специальностей. Вследствие этого ошибок в дозировании препаратов витамина D в сторону завышения избежать трудно. Этому содействует то обстоятельство, что до сих пор вопрос о дозировках витамина D в литературе и практическом здравоохранении находится в дискуссионном состоянии.

За последние годы получены новые экспериментально-клинические данные, имеющие большое значение в научном и практическом плане, которые требуют обобщения. Наши исследования показали, что при гипервитаминозе D происходят значительные морфологические изменения на клеточном и субклеточном уровнях, что обуславливает различные функциональные изменения в организме больного и нарушения различных видов обмена веществ на тканевом уровне. Взгляды на механизм возникновения, направленность этих нарушений, а также на меры предупреждения их развития различны. В связи с пандемией дефицита витамина D, которым страдает от 30 до 90 % населения различных стран в зависимости от климатического пояса, накапливаются новые научные данные о необходимости борьбы с этим явлением. Установлено, что дефицит витамина D оказывает негативное влияние не только на заболеваемость костно-мышечной системы, но и практически на все органы и системы, заболеваемость раком, сахарным диабетом и др. Для лечения и профилактики дефицита витамина D предлагаются значительно более высокие дозы витамина D и его активных метаболитов.

Перед нами стоит цель – осветить основные вопросы данной проблемы с учетом новых литературных данных и результатов собственных экспериментальных и клинических исследований, проведенных на базе кафедр педиатрии и неонатологии Пензенского института усовершенствования врачей, кафедры педиатрии и патологической анатомии Медицинского института Пензенского государственного университета по проблеме рахита, гиперкальциемических состояний, болезней опорно-двигательного аппарата, остеопороза. По данному вопросу защищены восемь диссертационных работ, опубликовано пять монографий, получено пять патентов на изобретение. Приведенные в них новые данные и новые

научные знания важны для практических педиатров, врачей различных специальностей, чтобы понять причины отдельных заболеваний с поражением опорно-двигательного аппарата, D-гипо- и D-гипервитаминозных состояний, которые еще нередки среди детей, понять суть современных проблем педиатрии. В частности, ответить на некоторые спорные вопросы: рахит это болезнь или синдром? Рахит– это гиповитаминоз D или он не имеет никакого отношения к витамину D? Пандемия дефицита витамина D – рахит – остеопороз: есть ли связь между ними? Эти вопросы обсуждались в прошлом и снова обсуждаются в печати.

В связи с пандемией недостаточности витамина D на планете и возникающей потребностью ее лечения более высокими дозами препарата есть все основания предполагать, что эпидемия гипервитаминоза D может снова повториться, как это уже было в 60–90-х гг. XX в. Поэтому опыт прошлых лет по гипервитаминозу D может быть востребован. На данный исторический момент можно считать, что проблема безопасной специфической профилактики и лечения рахита, рахитоподобных заболеваний, остеопороза и остеопатий не только не уменьшается, а возрастает. Снимать с повестки дня проблему гипервитаминоза D преждевременно, так как она тесно связана с вопросами безопасной профилактики и лечения многих заболеваний, связанных с дефицитом витамина D или снижением чувствительности витамин D-рецепторов. Ввиду ограниченности объема книга не претендует на исчерпывающее освещение всех аспектов поставленных вопросов.

Глава I

СОВРЕМЕННЫЕ ДАННЫЕ О ВИТАМИНЕ D

Краткая история. 100 лет великому открытию

Прошло всего 100 лет после открытия «солнечного» витамина D, а научные представления о его функции в организме человека претерпели радикальные изменения – от только антирахитического эффекта до D-эндокринной системы, затрагивающей работу практически всех органов и систем, обеспечивающих нормальное протекание всех процессов жизнедеятельности. В 1913 г. Elmer Verner McCollum открыл в жире из печени трески витамин А и вещество, представляющее собой соединение эргокальциферола и люмистерола в соотношении 1:1, которое им в 1921 г. было названо витамин D_1. Таким образом, в 2013 г. исполнилось 100 лет со времени важнейшего открытия мирового уровня. Все последующие годы витамину D постоянно уделялось и уделяется до сих пор большое внимание ученых различных стран мира. В 1919 г. Гульдчинский открыл эффективное действие ртутно-кварцевой лампы (искусственное «горное солнце») при лечении больных рахитом детей. С этого времени справедливо основным этиологическим фактором рахита начали считать недостаточное облучение детей солнечным светом ультрафиолетового диапазона. В 1924 г. А. Гесс и М. Вейншток получили первый витамин D_1-эргостерин из растительных масел после воздействия ультрафиолетовых лучей длиной волны 280–310 нм. В 1928 г. Адольф Виндаус получил Нобелевскую премию по химии за открытие 7-дегидро-холестерола – предшественника витамина D. Таким образом, начало XXI в. для нас будет проходить под каскадом ряда столетних юбилеев, имеющих важное значение для населения всей планеты. За это время проведено сотни тысяч исследований, трудно сосчитать количество



E. V. McCollum

защищенных диссертационных работ – их тысячи, постоянно совершаются открытия новых свойств и функций витамина D в организме, получены тысячи патентов на изобретение. Удивительно, что, несмотря на огромные достижения, процесс изучения витамина D продолжается, и конец этому не виден в перспективе.

Сделано учеными по этому вопросу многое, но важно не забывать историю данной проблемы. Так, еще в 30-х гг. прошлого столетия было установлено, что первичным звеном обмена витамина D в организме является фотопревращение провитамина D_3 (7-дегидрохолестерина) в коже в витамин D_3 (холекальциферол). Происходит это только под влиянием коротковолновых УФ-лучей спектра UV-B (290–315 нм). Только лучи этой длины обеспечивают переход в коже провитамина D_3 в витамин D_3 в результате фотохимической реакции раскрытия.

Трудности изучения обусловливались тем, что физиологическое действие витамина D проявляется в ничтожно малых количествах, которые невозможно уловить с помощью каких-либо химических методов. Значительный прогресс при изучении обмена витамина D был достигнут с введением в практику научных исследований меченого кальциферола (De Luca H. F., 1967, 1969). Использование меченого витамина D с высокой удельной радиоактивностью дало возможность при введении мизерных долей его экспериментальным животным проследить за распределением препарата не только между различными тканями в организме, но и между субклеточными фракциями ядер, митохондрий и миксом.

Важную роль в изучении обмена витамина D сыграло открытие методов выделения этого витамина и продуктов его обмена из тканей, разделения их посредством тонкослойной или колоночной хроматографии (Norman A.W., De Luca H. F., 1964). Эти методы исследования позволили изучить ряд вопросов, связанных с обменом витамина D и механизмом его действия в организме: 1) сравнительную физиологическую активность витаминов группы D и их метаболитов; 2) превращение витамина D в активные формы и их химическую идентификацию; 3) локализацию витамина D и его метаболитов как в отдельных тканях, так и в клеточных и субклеточных структурах.

История не всегда бережно хранит имена своих героев. Фамилии многих ее первопроходцев приходится открывать заново. *Знакомясь с литературными обзорами по витамину D за последние 20–30 лет, невольно*

бросается в глаза, что современные ученые приводят в основном данные последних 5–10 лет. Однако часто при этом не освещаются блестящие работы по этим же вопросам написанные на 40–100 лет раньше. Оказывается, современное «новое» – это нередко хорошо забытое старое! Поэтому в монографии приводятся имена многих ученых, сделавших 40–50 и более лет тому назад великолепные открытия или описания, которыми можно гордиться и сегодня в XXI в., поскольку они не потеряли не только исторической, но и научной ценности.

Так, еще в середине прошлого века экспериментальными исследованиями с меченым витамином D было установлено, что только 30 % введенной радиоактивности остается в тканях в составе неизмененного препарата. Остальная часть его превращается в более полярные соединения, из них наибольший интерес представляла четвертая фракция. Она была идентифицирована как 25-оксихолекальциферол, т.е. витамин D_3, содержащий дополнительно гидроксильную группу в положении 25 боковой алифатической цепи. Таким образом, было доказано, что в организме животных витамин D_3 и D_2 преобразуются в 25-оксихолекальциферол и 25-оксиэргокальциферол (Suda T. et al., 1969); представлены структурные формы этих соединений. Успехи развития молекулярной биологии позволили расшифровать их структуру и механизм действия (рис. 1).

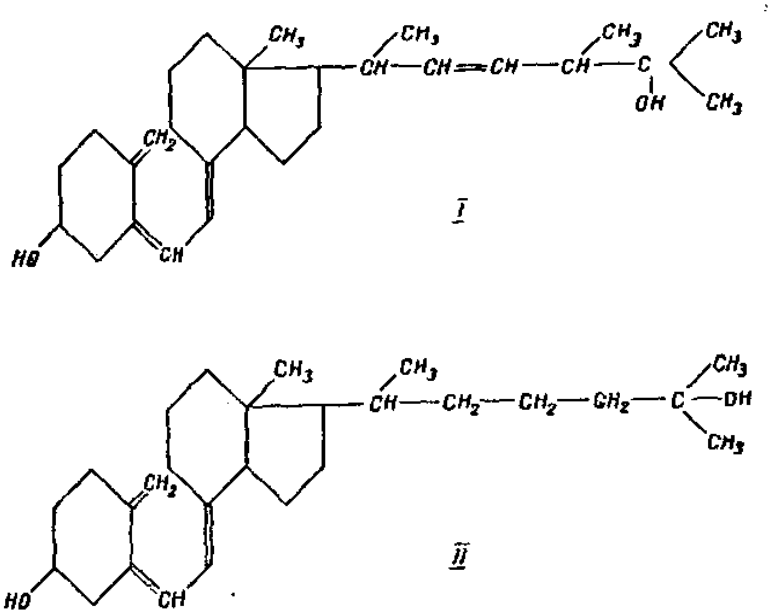

Рис. 1. Структурные формулы: I – 25-оксиэргокальциферол;
II – 25-оксихолекальциферол

В дальнейшем 25-гидроксихолекальциферол (25-ГХК) был выделен из плазмы крови свиней, которые в течение 26 дней получали очень большие дозы витамина D_3 по 250 000 МЕ ежедневно. 25-ГХК содержался в крови в относительно большой концентрации, что позволило считать 25-ГХК рабочей формой витамина D в организме. При испытании антирахитических свойств препарата оказалось, что 25-ГХК в 1,5 раза активнее витамина D_3. Он значительно сильнее стимулировал абсорбцию кальция. Правда, в этом эксперименте, по нашему мнению, не был учтен экспериментальный гипервитаминоз D у свиней. Высокая концентрация 25-ГХК свидетельствовала о токсической дозировке препарата, однако вопрос изучения токсических проявлений витамина D в эксперементе не ставился. В опытах in vivo и in vitro (Ponchon, De Luca, 1969) установлено, что печень является единственным органом, в котором осуществляется окисление витамина D_3 (холекальциферола) в 25-гидроксихолекальциферол. Аналогичному превращению в печени подвергается эргокальциферол (витамин D_2) с образованием 25-гидроксиэргокальциферола. Однако позднее с открытием аутокринных механизмов метаболизма витамина D была доказана способность его внутриклеточного синтеза во многих тканях. В первые часы после введения витамин D_3 (или D_2) аккумулируется в печени, где под воздействием гидроксилазы присоединяется гидроксильная группа к углероду в положении 25 (боковой цепи молекулы витамина) с образованием 25-ГХК (Suda T. et al., 1969; см. рис. 1). Создавалось впечатление, что имеются основания считать 25-ГХК физиологически активной формой витамина D_3 в организме. Однако исследования E. Kodicek et al. (1970) показали, что и этот метаболит в почках претерпевает дальнейшие изменения. При этом R. Fraser, E. Kodicek (1970) установили, что только почки обладали способностью окислять 25-ГХК в более активную форму, что было подтверждено также в эксперименте in vivo. Таким образом, была доказана уникальная роль почек в процессе превращения 25-ГХК в более полярное соединение. Испытание на стимуляцию абсорбции кальция показало, что 1,25-дигидроксихолекальциферол (1,25-ДГХК) по физиологической активности в 100 раз превосходит 25-ГХК.

M. Garabedian et al. еще в 1972 г. сделали открытие о большой роли паращитовидных желез в почечном синтезе 1,25-диоксихолекальциферола

из 25-оксихолекальциферола. В эксперименте у животных с удаленными околощитовидными железами через 40 ч после тиреопаратэктомии резко снижалась выработка 1,25-ДГХК из 25-ГХК с одновременным увеличением неидентифицированного полярного метаболита Va. Введение животным 40 ед. экстракта околощитовидных желез восстанавливало синтез 1,25-ДГХК до нормы. Следовательно, этот гормон является тропином, контролирующим образование в почках гормональной формы витамина D – 1,25-ДГХК. Таким образом, было окончательно установлено, что в организме витамин D, образующийся в коже или поступающий с пищей, претерпевает ряд сложных преобразований с образованием физиологически активной формы витамина D – 1,25-ДГХК, благодаря которой осуществляется основная функция витамина D в организме – всасывание кальция в кишечнике и активация остеобластов.

Первые сообщения о гипервитаминозе D появились уже в начале 1930-х гг. (Shohl A. T. et. al., 1930; Ham A. W., 1933). В последующие годы уже были описаны патоморфологические изменения у отдельных больных, умерших от гипервитаминоза D. По данным Ю. Б. Вишневского, в мировой литературе до 1949 г. описано о 16 смертельных исходах, связанных с приемом больших доз витамина D. Открытие возможности развития гипервитамиоза D как у взрослых, так и у детей имеет большое значение для разработки и внедрения в практику здравоохранения безопасных технологий лечения и профилактики многих заболеваний, в том числе рахита. За столетний период изучено многообразное положительное и негативное влияние препарата на организм человека. Однако механизмы его физиологического и токсического действия полностью не изучены.

Структура и физико-химические свойства витамина D

В настоящее время физико-химические свойства витамина D подробно и широко освещены в обзорах и монографиях (Серов В. П. и др., 1974 ; Казюлин А. Н., 2007 и др.). В этом разделе мы приведем сведения о витамине D, имеющие непосредственное отношение к физиологическому и токсическому действию данного препарата на организм. Термин «витамин D» объединяет группу сходных по химическому строению и существующих в природе нескольких разновидностей витамина D (D_1, D_2, D_3, D_4, D_5, D_6, D_7), которые обнаружены в естественных источниках – продуктах растительного и животного происхождения, за исключением

витамина D_5, полученного синтетическим способом. По своей химической структуре витамины группы D (кальциферолы) являются производными 6-(3-окси-10-метиленциклогексан-5-этилен)-7-(13-метилгидриндан-3-илен)-этана, имеющими в 17-м положении алифатическую разветвленную цепь из 8–10 углеводных атомов (рис. 1). Отдельные витамины группы D отличаются друг от друга структурой боковой углеводородной алифатической цепи, соединенной с кольцом D в 17-м положении.

Основные витамины группы D – это эргокальциферол (витамин D_2) и холекальциферол (витамин Dз, рис. 2). Они образуются в результате фотоизомерации соответствующих стеринов (провитаминов) при облучении их ультрафиолетовыми лучами. Провитамином эргокальциферола являются эргостерин, холекальциферол – 7-дегидрохолестерин. Оба витамина представляют собой бесцветное кристаллическое вещество с температурой плавления 120–121°, не растворимое в воде.

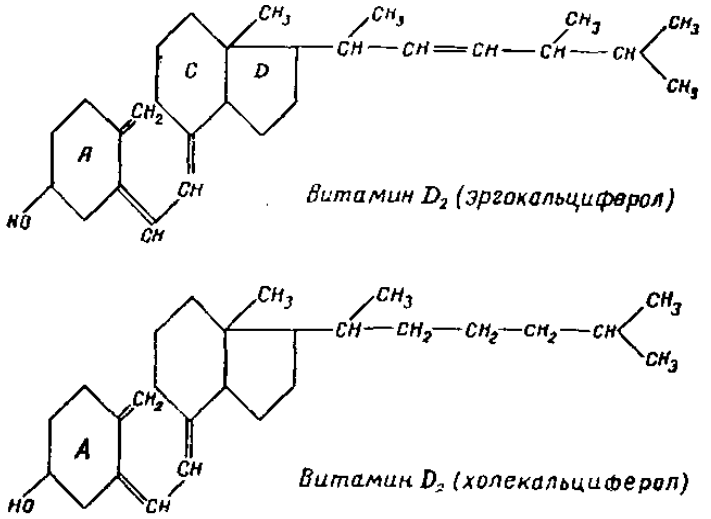

Рис. 2. Структурная формула витаминов D_2 и D_3

Витамины группы D хорошо растворимы во всех органических растворителях: спирте, жирах, растительных маслах. В воде образуется стойкая мелкодисперсная эмульсия кальциферола, имеющая мицеллярную структуру. Растворы кальциферолов в маслах относительно устойчивы и могут сохраняться при комнатной температуре без существенной потери биологической активности в течение 2–3 лет. Так, витамин D, растворенный в масле тресковой печени, полностью сохраняется в течение 32 недель при температуре 25°. При хранении на воздухе через пять лет разрушается только 50 % витамина D в оливковом масле.

Наиболее устойчивыми препаратами витамина D являются его различные эфиры с органическими кислотами (нитробензоаты, ацетат и др.). Путем омыления эфиров получают чистый кристаллический эргокальциферол, который в темных запаянных ампулах может в течение нескольких лет сохранять свои физико-химические свойства. При исследовании различных стабильных препаратов витамина D было выявлено, что они неустойчивы и легко разрушаются при воздействии кислорода воздуха и света с утратой антирахитических свойств. Даже при хранении в холодильнике при доступе воздуха этот препарат сохраняется лишь 1–2 месяца.

Установлено, что эмульсии витамина D в воде или молоке клинически более эффективны, чем его масляные растворы, однако они более неустойчивы и быстро разрушаются в воздухе. Так, через три недели их биологическая активность снижается наполовину, а через полгода совершенно исчезает.

Под воздействием сильных окислителей в результате окисления молекул витамина D происходит разрыв триеновой сопряженной системы с образованием дважды ненасыщенного С2-1-альдегида, или кетона C_{19}. При окислении эргокальциферола в более мягких условиях было получено кетопроизводное витамина D, названное кетоном 250. Остальные витамины группы D и родственные ему 7-дегидрохолестерин, эргостерин и другие вещества также довольно легко присоединяют кислород с образованием перекисных соединений. Последние представляют собой кристаллы, достаточно устойчивые при нагревании, они легко изомерируются в эпоксидные соединения и в кетоны под действием тепла и света.

Наибольшей биологической активностью обладают витамины D_2 и D_3. Витамин D_2 – эргокальциферол, образующийся из эргостерола под действием солнечного света, главным образом в растениях; представляет собой, наряду с витамином D_3, одну из двух наиболее распространенных природных форм витамина D.

Витамин D_3 – вторая природная форма витамина D, или холекальциферол, является не зависящим от поступления извне витамина D_2. Холекальциферол (D_3) более активен, чем эргокальциферол (D_2). В настоящее время этой точки зрения придерживаются большинство исследователей. Холекальциферол образуется в организме позвоночных животных, в связи с чем играет более важную роль в процессах жизнедеятельности человека и животных, чем поступающий в небольших

количествах с пищей витамин D_2. Витамин D_3 образуется из находящегося в дермальном слое кожи предшественника – превитамина D_3, который в свою очередь образуется из провитамина D_3 (7-дегидрохолестерина) под влиянием коротковолнового ультрафиолетового облучения. Различают три спектра солнечного УФО. UV-C (лучи длиной волны менее 290 нм), UV-B (лучи длиной волны 290–315 нм) обеспечивают переход в коже провитамина D_3 в витамин D_3 при температуре тела в результате фотохимической реакции раскрытия. Третий спектр UV-A 315 нм проникает глубоко через кожу, и поэтому в нем витамин D_3 не образуется. Холекальциферол рассматривают как «истинный» витамин D, тогда как другие представители этой группы считают модифицированными производными витамина D. Витамин D_4 – дигидротахистерол, или 22, 23-дигидроэргокальциферол, обладает только половинной активностью витамина D_3. Витамин D_5 – ситокальциферол (образуется из 7-дегидроситостерола). Витамин D_7 впервые был выделен из жира печени трески, тунца, акулы и многих других рыб, молока и различных растений. Вследствие сильного поглощения в области 250 ммк это соединение назвали кетоном 250. При биологическом исследовании установлено, что кетон 250 обладает 1/10 антирахитической активности витамина D_2. Однако его производное енолят Са по активности равен витамину D_2.

По фармакологической активности препараты витамина D разделяют на две группы. В первую из них объединены обладающие умеренной активностью нативные витамины D_2 (эргокальциферол) и D_3 (холекальциферол), а также структурный аналог витамина D_3 – дигидротахистерол. Витамин D_2 наиболее часто используется в составе поливитаминных препаратов для детей и взрослых. По активности 1 мг витамина D_2 эквивалентен 40 000 МЕ витамина D. Обычно витамин D_2 выпускают в капсулах или таблетках по 50 000 МЕ (1,25 мг) или в масляном растворе для инъекций по 500 000 МЕ/мл (12,5 мг) в ампулах. Безрецептурные препараты для приема внутрь содержат до 8000 МЕ/мл (0,2 мг) витамина D_2. В соответствии с содержанием действующих веществ препараты этой группы относят к микронутриентам (пищевым добавкам). Во вторую группу входят активный метаболит витамина D_3 и его аналоги: кальцитриол, альфакальцидол и др. (Казюлин А. Н., 2007). Механизм действия препаратов обеих групп аналогичен природному витамину D и заключается в связывании с PBD в органах-мишенях (усиление всасывания кальция в кишечнике и др.).

Витамин D традиционно относят к группе жирорастворимых витаминов. Однако, в отличие от всех других витаминов, он не является собственно витамином в классическом смысле этого термина, так как: а) биологически не активен; б) в организме превращается в активную гормональную форму; в) оказывает многообразные биологические эффекты за счет взаимодействия со специфическими рецепторами, локализованными в ядрах клеток многих тканей и органов.

Активность препаратов витамина D выражается в международных единицах (МЕ): 1 МЕ содержит 0,000025 мг (0,025 мкг) химически чистого витамина D. В настоящее время «стратегический» витамин D в нашей великой стране фармацевтической промышленностью России не выпускается. В основном ввозится из зарубежных стран в виде различных препаратов, на что тратятся миллиарды рублей. В связи с этим разработка и выпуск отечественных препаратов имеет государственное значение. Нами в сотрудничестве с учеными Пензенского института усовершенствования врачей Минздрава России и фирмой ООО «Папафарм» разработан и внедрен в практику ряд новых отечественных витамин D содержащих комплекс препаратов, в том числе «Остеомед», «Остео-вит D_3», «Остеомед Форте». Препараты удостоены пяти авторских патентов Российской Федерации на изобретение. Это безрецептурные препараты для приема внутрь в таблетках, поскольку содержат дозу витамина D менее 8000 МЕ/мл (0,2 мг). В соответствии с имеющимися правилами по содержанию действующих веществ эти препараты отнесены к микронутриентам (пищевым добавкам), однако являются высокоэффективными в лечении костномышечных и других заболеваний, так как содержат фортификатор – усилитель витамина D в виде других витаминов, гормонов и микроэлементов трутневого расплода. Благодаря такой формуле эти препараты, с одной стороны, повышают эффективность лечения и профилактики костномышечных заболеваний, с другой – обладают меньшими побочными эффектами. Это важно для профилактики у пациентов гипервитаминоза D и гиперкальциемических состояний (Струков В.И., Елистратов Д. Г., Галеева Р. Т., Радченко Л. Г., Долгушкина Г. В., Максимова М. Н., Щербакова Ю. Г., Купцова Т. А. и др., 2012, 2013). Витаминизированный рыбий жир содержит в 1 г 100 МЕ витамина D_2 и 1000 МЕ витамина А. Применяется для профилактики и лечения гиповитаминоза А, рахита, как общеукрепляющее средство для

ускорения сращения костных переломов и при других показаниях к применению витамина A и D_2.

Препараты витамина D, в том числе и рыбий жир, необходимо хранить в условиях, исключающих действие света и воздух, приводящих к инактивации этих медикаментов, так как воздуха окисляет витамин D, а свет превращает его в ядовитый токсистерин. В связи с этим витамин D и его препараты хранят с предосторожностью (список Б), в доверх заполненных, хорошо упакованных склянках оранжевого стекла, в защищенном от света месте, при температуре не выше 10°. В настоящее время не выпускаются.

Метаболизм и физиологическое действие витамина D_3

Витамин D (практически это D_2, D_3 или оба) – это secosterol (гормон), вырабатывается самим организмом в коже под воздействием солнца или всасывается из продуктов, содержащих витамин D (рыбий жир – жирная рыба лосось, макрель и тунец), УФ-облученных грибов, продуктов, обогащенных витамином D, пищевых добавок. Под воздействием солнечного света коротковолновых УФ-лучей (290–315 нм) 7-дегидрохолестерол (7-DHC, провитамин D) в коже преобразуется в превитамин D_3. 7-DHC присутствует во всех слоях кожи человека, примерно 65 % его находится в эпидермисе. Как только превитамин D_3 образовался в коже, он подвергается фотоконверсии в витамин D_3 или, при его избытке, превращается в lumisterol, tachysterol и 7-DHC (рис. 3). Превитамин D_3 чувствителен к УФО-облучению только на начальных этапах его образования. При дальнейшем облучении нарастание в коже превитамина D_3 и, следовательно, витамина D_3 не происходит, что связано с их превращением в инертные изомеры люмистерол и тахистерол. Выработка витамина D_3 зависит от цвета кожи (пигментации), использования солнцезащитного крема, времени суток, времени года, широты, высоты над уровнем моря и степени загрязнения воздуха (Holick M. F., 2004, 2012; Hosse-in-nezhad A., Holick M. F., 2012; Nowak R. at al., 2012).

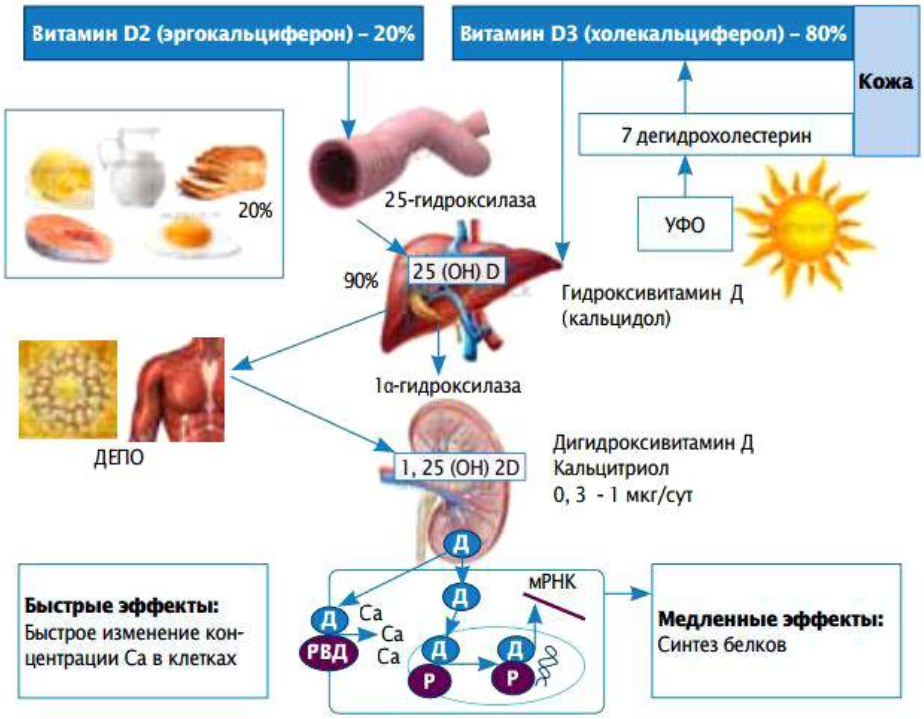

Рис. 3. Метаболизм и физиологическое действие витамина D
(Мащенко Е. А., 2013)

Афроамериканцы имеют темный цвет кожи за счет большего содержания в коже меланина. Последний является эффективным конкурентом провитамина D_3 за УФ-В фатоны, вследствие чего темнокожие жители планеты нуждаются в более длительном ультрафиолетовом облучении, у них чаще имеется дефицит витамина D. С увеличением зенитного угла солнца зимой провитамина D_3 образуется меньше. Рано утром и поздно вечером – более длительный путь для солнечных УФ-В лучей при прохождении через озоновый слой, который сильно поглощает их и до кожи их доходит мало. Этим объясняется, почему выше 33° северной широты мало образуется витамина D_3 в коже в зимний период и почему на экваторе или в далеких северных и южных регионах планеты летом, где солнце светит почти 24 часа в сутки, синтез витамина D_3 происходит только между 10 часами утра и 15 часами. Образование витамина D также зависит от возраста, уменьшается пропорционально возрасту. Стекло поглощает все УФ-В лучи, поэтому витамин D_3 не вырабатывается в коже при воздействии солнечного света, который проходит через стекло (Holick M. F., 2007). Метаболизм и физиологическое действие витамина D представлено на рис. 3.

После образования витамина D_3 в коже он поступает из кератиноцитов через плазматическую мембрану в кожную капиллярную сеть, откуда в лимфатическую систему и затем в венозную кровь, где связывается с липопротеинами и транспортируется в печень. Витамин D_2 и витамин D_3 в печени гидроксилируются витамин D-25-гидроксилазой (CYP2R1) и превращаются в главный циркулирующий метаболит витамина D – 25(OH)D, который используется для определения обеспеченности витамином D пациента. В почках этот метаболит подвергается дальнейшему гидроксилированию 25(OH)D-1α-гидроксилазой (CYP27B1), образуя секостероидный гормон 1α, 25-дигидроксивитамина D – $1,25(OH)_2D$ (Holick M. F., 2012; Hossein-nezhad A., Holick M. F., 2012; Negri A. L., 2006). 1α-гидроксилирование строго регулируется: усиливается паратиреоидным гормоном (PTH), гипокальциемией и гипофосфатемией. Ингибируется гиперфосфатемией, фактором роста фибробластов-23 и собственно накоплением $1,25(OH)_2D$ (Nair R., 2012). $1,25(OH)_2D$ выполняет многие его биологические функции путем регуляции транскрипции генов через ядерную мембрану благодаря высокому сродству к рецептору витамина D (VDR) (Holick M. F., 2012). Этот рецептор представляет собой белок с молекулярной массой 50 кДа. Активный метаболит витамина D связывается с ядерным VDR ретиноевой кислоты. В результате образуется гетеродимерный комплекс, который связывается с конкретной нуклеотидной последовательностью в ДНК.

После связывания с гетеродимерным комплексом кальцитриол проходит через цитоплазматическую мембрану, связывается с регуляторными областями соответствующих генов с последующим усилением или понижением синтеза отдельных специфических белков. Усиливается продукция кальций-связывающего белка, остеокальцина, остеопонтина, кальбедина и др. Угнетается образование других – например, провоспалительных интерлейкинов. Таким образом, осуществляются геномные механизмы действия витамина D (Kitazava S., Kajimoto K., Kondo T., Kitazava R., 2003).

Помимо геномного эффекта, кальцитриол обладает также негеномным действием на мембранные рецепторы, которые опосредуются синтезом вторичных мессенджеров (ц-АМФ, арахидоновая кислота, инозитолтрифосфат). Негеномные эффекты играют важную роль в пара- и аутокринном действии $1,25(OH)_2D_3$. Доказано, что большинство органов и тканей в организме имеют рецепторы к кальцийтриолу и обладают спо-

собностью его синтезировать за счет наличия в них собственной 1α-гидроксилазы (Hossein-nezhad A., Holick V. F., 2013).

Всасывание и «преобразования» витамина D в организме

Длительное время механизм действия витимина D не был известен. И только благодаря ряду открытий ученых в прошлом веке (De Luca H. F., 1979; Norman A. W., 1979) и других было установлено, что для успешного осуществления витамином D его жизненно важных функций в процессах кальцификации скелета необходимо предварительное превращение этого витамина в его гормональную форму – 1,25-дигидроксивитамин D.

Установлено, что избыточного кожного синтеза витамина D_3 с возможностью развития гипервитаминоза D ни теоретически, ни практически не может быть. Основной причиной этого заболевания является поступление больших доз витамина через рот. Поэтому для выяснения механизма как физиологического, так и патологического действия препарата важное значение имеет изучение механизмов всасывания витамина D и его дальнейшего превращения в организме.

Интерес к этому за последние годы снова возрос, так как появились работы, в которых подчеркивается большая роль эпителиальных клеток кишечника в синтезе витамина D_3, окислении холестерина пищи с образованием в них 7-дегидрохолестерина (провитамина D_3). И только затем он поступает с током крови в кожу, где в результате ультрафиолетового облучения превращается в витамин D_3, т.е. образовался из того 7-дегидрохолестерола (провитамина), который был синтезирован в эпителиальных клетках кишечника.

В основном всасывание витамина D, поступившего с диетой, происходит в двенадцатиперстной и тощей кишках при участии желчных кислот. В виде хиломикронов, образующихся при взаимодействии витамина D с туарохолевой кислотой, содержащих желчные соли, жирные кислоты и моноглицериды, он переносится в лимфатическую систему. Из последней поступает в кровь, где связывается с липопротеиновой и L2-глобулиновыми фракциями, которые играют существенную роль в его транспорте. Дальнейший путь транспортировки витамина D в организме связан с рядом сложных преобразований. Поскольку тонкий кишечник

является одновременно местом его всасывания и местом, где проявляется основная функция его активной формы (1,25-ДГХК), можно говорить о «кругообороте» витамина D – гормона D.

На рис. 4 представлена схема обмена и «кругооборота» гормона D. Видно, что абсорбция витамина D, поступившего с пищей, происходит в тонком кишечнике, преимущественно в двенадцатиперстной кишке. Затем препарат через лимфатическую систему поступает в кровеносное русло. Аналогичные изменения происходят и с витамином D_3, образующимся в коже из превитамина D_3 под влиянием УФ-лучей. С током крови поступает в печень, где под влиянием 25-гидроксилазы к углероду в положении 25 в боковой цепи молекулы витамина присоединяется одна гидроксильная группа – ОН с образованием 25-ГХК. Последний поступает в кровь, а затем в почки, где происходит его дальнейшее окисление; к углероду в положении 1 (кольцо А) при участии 1-гидроксилазы присоединяется вторая гидроксильная группа с образованием 1,25-ДГХК.

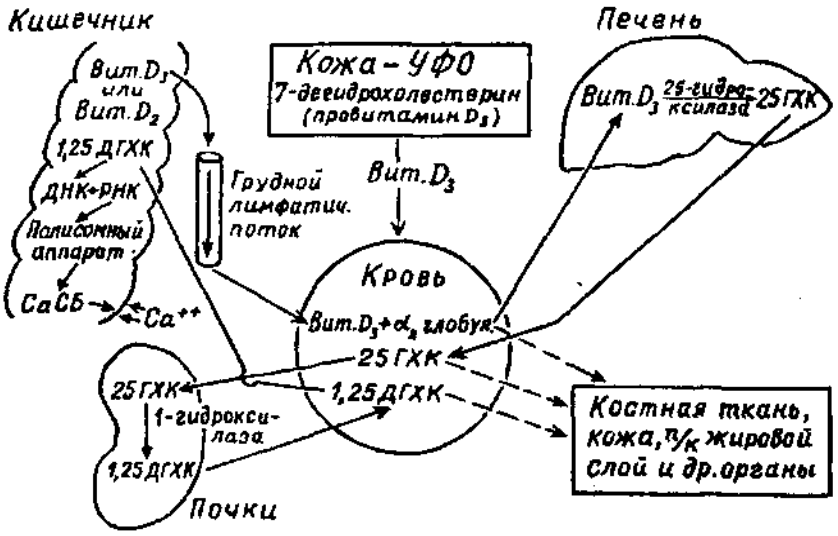

Рис. 4. Схема кругооборота витамина D – гормон D

В результате окисления витамина D в печени и почках к его молекуле присоединяются два атома кислорода, и молекулярный вес гормона D увеличивается с 384 до 416. Эти сравнительно небольшие изменения в структуре в 100 раз повышают физиологическую активность витамина. В дальнейшем большая часть 1,25-дигидроксихолекальциферола с током крови из почек поступает в тонкий кишечник (двенадцатиперстную кишку), где проявляется основное

назначение витамина D – абсорбция кальция. Остальная часть 1,25-ДГХК доставляется кровью в различные ткани и органы.

Из представленной схемы «кругооборота» витамина D с образованием гормона D (см. рис. 3, 4) видно, что в результате всасывания его в кишечнике, окисления в печени и почках в крови имеются все образующиеся его метаболиты (витамин D_3, 25-ГХК, 1,25-ДГХК), при этом последний (кальцитриол) называется гормоном D.

При достаточном или избыточном поступлении витамина D_3 часть его и вновь образованного 25-ГХК, минуя печень и почки, проникает в жировые клетки, играющие функцию депо витамина. Что касается 1,25-дигидроксихолекальциферола – основного почечного метаболита витамина D, то он накапливается в различных тканях-мишенях, особенно в слизистой оболочке кишечника, костной ткани, грудных железах в период лактации, во многих других тканях, в которых обеспечиваются основные биологические эффекты гормона D.

Распределение витамина D и его метаболитов в организме и пути их выведения

Исследования показали, что только 30 % введенного радиоактивного витамина D в эксперименте сохраняется в составе тканей в неизмененной форме, остальная часть превращается в более полярные соединения. Радиоактивная метка распределяется по всем тканям организма. Причем наибольшая концентрация радиоактивности была выявлена в таких органах, как печень, кишечник, почки, надпочечники и желчный пузырь, несколько меньшая – в костях, мышцах, коже. На основании этих исследований E. Kodicek (1963) доказал, что витамин D локализуется в основном в тканях с напряженным минеральным обменом, где проявляет свою специфическую функцию по регулированию минерального обмена.

Внутриклеточное распределение гормона D было выявлено с использованием физиологических доз витамина D. Через 5 ч после интракардиального введения цыплятам 5 МЕ меченного тритием холекальциферола метка равномерно распределялась в печени и почках, между фракциями ядер, митохондрий и миксом. Тогда как в слизистой тонкого кишечника до 70 % меченого витамина сосредоточилось во

фракции ядер слизистой тонкого кишечника. Это связано с индукцией синтеза белков, осуществляющих транспорт кальция в кишечнике (Wasserman R. H., 1988 и др.).

Большинство исследователей считают, что ядра клеток слизистой тонкого кишечника сосредоточивают основную массу метаболитов витамина D. Однако мнения различных авторов относительно точной локализации его в ядре различны. По мнению M. R. Haussler, A. W. Norman (1967), большая часть метки связана с хроматином, по утверждению H. F. de Luca (1969) – с ядерной мембраной, в которой имеются специфические центры связывания этого витамина. Взаимодействие с данными центрами вызывает депрессию гена, кодирующего синтез белка, участвующего в переносе кальция.

Выведение витамина D из организма. Многие исследователи указывают на отсутствие эффективных путей выведения витамина D, чем объясняют его способность к кумулированию и токсическим проявлениям. Еще в 1969 г. R. B. Hallick, H. F. de Luca, работая с радиоактивным витамином D, установили, что в организме задерживается только 20 % препарата, а остальные 80 % выделяются с желчью в кишечник в виде продуктов распада. Важная роль в процессе экскреции витамина D принадлежит желчи. Желчеотделение является обязательной стадией энтерогепатической циркуляции и фекальной экскреции витамина. При этом с желчью в кишечник выводится 20–30 % полученной дозы витамина в сутки, остальная часть (до 80–70 %) выводится с калом. Время выведения физиологических доз витамина – до 20–24 ч. При поступлении избыточных доз и накоплении его в организме время инактивации и выведения его из организма может составлять до шести месяцев. Таким же путем выводится небольшое количество неизмененного витамина и его метаболита – 25-оксихолекальциферола. Следовательно, часть неактивных продуктов обмена витамина D в организме образуется в результате его самопроизвольного неферментативного окисления. В то же время не исключено участие в его инактивации ферментативных систем.

Роль гормона D во всасывании кальция в кишечнике

Механизмы абсорбции кальция долго оставалась неясными. Первоначально считали, что витамин D является переносчиком ионов кальция через стенку кишечника. Однако последующие наблюдения показали, что он не способен связывать кальций. Более удачной оказалась теория цитратного механизма всасывания кальция в кишечнике (Ньюман У. и М., 1961). Согласно этой гипотезе, витамин D вызывает усиленное образование лимонной кислоты в щелочной кайме слизистой кишечника. Лимонная кислота образует с кальцием растворимый комплекс цитрата кальция, который поступает в сыворотку крови, где окисляется с освобождением ионизированного кальция. Однако этот механизм оказался не основным.

Пересмотр взглядов на механизм действия витамина D в организме связан с работами R. Wasserman с соавт. (1969), L. D. Wrigth (1969). В экспериментальных исследованиях они убедительно доказали, что под влиянием витамина D в слизистой тонкого кишечника рахитичных цыплят синтезируется специфический белок, принимающий непосредственное участие в абсорбции кальция. Таким образом, в основе механизма действия витамина D лежит его взаимодействие (или его метаболитов) со специфическими рецепторами на нуклеопротеиде или ядерной мембране, ведущее, согласно первой гипотезе, к депрессии гена, а согласно второй – к модификации ядерной мембраны. Химическая природа этих рецепторов и молекулярный механизм взаимодействия $1,25(OH)_2D_3$ активно изучаются. Влияние последнего на синтез белка посредством генетического аппарата клетки подтверждается данными о преимущественно ядерной локализации этого витамина. Кроме того, на хромосомах в ядрах клеток эпителия тонкого кишечника доказано существование специфического рецептора для гормона D.

На рис. 5 приводится схема механизма действия витамина D по всасыванию кальция в кишечнике. Из нее видно, что мишенью 1,25-дигидроксихолекальциферола является слизистая оболочка тонкого кишечника, где основной метаболит витамина D, поступает в цитоплазму, связывающий фактор (СФ) переносит его в ядро. 1,25-ДГХК индуцирует синтез и-РНК с последующим образованием в рибосомах специфического кальцийсвязывающего белка (СаСБ). N. Taylor, R. H. Wasserman (1972) белок, образующийся под влиянием витамина D, получили в чистом виде. Позднее подробно изучены его физико-химические и функциональные

свойства. При этом оказалось, что СаСБ имеет сравнительно небольшой молекулярный вес (25 000–28 000) и содержит значительное количество дикарбоновых кислот (глютаминовой и аспарагиновой) и лизина. Особенностью этого соединения является высокое сродство с кальцием. Одна молекула СаСБ связывает четыре атома кальция. Это послужило основанием для авторов назвать его кальцийсвязывающим белком. Последующие исследователи предложили называть его Ca-bilding protein (CaBP) Вассермана. Соединение кальция с белком происходит без затрат дополнительной энергии при участии Са-АТФазы и щелочной фосфатазы. СаСБ локализуется в щеточной кайме на поверхности микроворсинок кишечного эпителия. Таким образом, СаСБ выполняет роль рецептора, притягивающего ионы кальция из окружающей среды и концентрирующего их на всасывательной поверхности ворсинок, что облегчает дальнейший транспорт элемента.

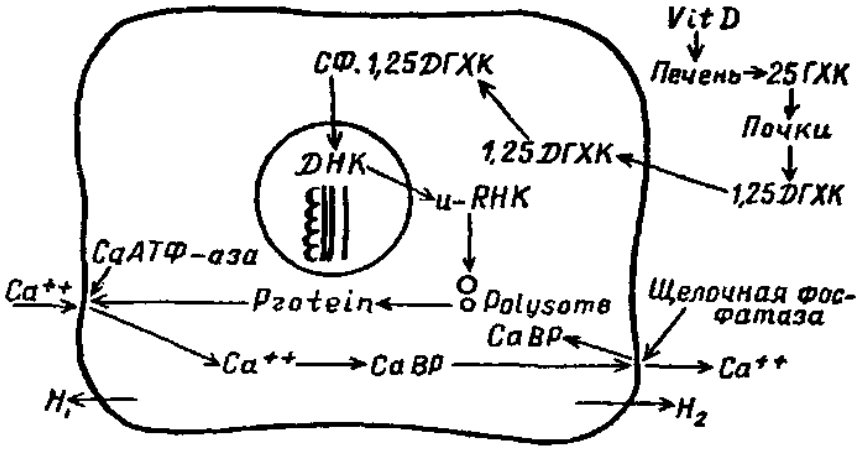

Рис. 5. Механизм действия гормона D по всасыванию кальция в кишечнике

В кишечнике существует также пассивный транспортный перенос кальция путем диффузии в области межклеточных контактов. Однако он существенной роли в поддержании кальциевого гомеостаза не играет. В условиях достаточного обеспечения организма витамином D поступивший с пищей кальций всасывается на 30–40 %, а при недостатке его только на 10–15 % (Захарова И. Н. и соавт., 2010; Sivri S. K., 2010). При избыточных дозах препарата всасывание кальция увеличивается многократно.

Кроме желудочно-кишечного тракта, СаСБ найден в некоторых других тканях, связанных с интенсивным внутриклеточным транспортом

кальция. Так, В. К. Бауман (1972) обнаружил этот белок в молочной железе лактирующих животных. Следует полагать, что указанный белок необходим для транспорта значительного количества кальция из крови в молоко, что может объяснить причины повышенной потребности в витамине D в период лактации.

Таким образом, витамин D – $1,25(OH)_2D_3$ – является важнейшим регулятором кальций-фосфорного обмена, обеспечивает его необходимый уровень для нормального остеогенеза. Для этого используются его геномные и негеномные эффекты. Геномный путь стимулирует образование СаСБ и обеспечение активного направленного потока ионов кальция к базолатеральной мембране. Одновременно усиливает пассивную диффузию ионов кальция путем изменения структуры и функциональной активности клеточных мембран. В области щеточной каймы энтероцитов вызывает быстрое открытие кальциевых каналов и транспорт кальция в клетку. Последний эффект обеспечивается негеномным путем быстрого в течение нескольких минут воздействия активного транспорта кальция на энергетические системы. Другой важной особенностью $1,25(OH)_2D_3$ является стимуляция АТФ-зависимого канальциевого насоса, биосинтез новых молекул транспортных белков – ферментов, непосредственно участвующих в переносе кальция через мембраны слизистой кишечника в межклеточное пространство.

Эндокринная система витамина D. Разнообразие эффектов гормона D

Известно, что гормоны – это активные биологические вещества, действующие через генетический аппарат клетки в ничтожно малых количествах. Кроме того, для гормонов характерно, что они вырабатываются в одних органах, поступают в кровь и затем специфически действуют в других органах, которые являются для них физиологическими мишенями. Всем этим условиям отвечает 1,25-ДГХК, что позволило отнести данное соединение к гормонам стероидной природы (гормон D). Это подтверждается следующими данными:

1. Синтез витамина D (прогормона – 7-дегидрохолестерола) происходит из ацетата и холестерина подобно синтезу стероидных гормонов.

2. Витамин D превращается в организме в активные метаболиты, как и стероидные гормоны.

3. Механизм действия его весьма сходен с таковым стероидных гормонов. Витамин D влияет на биологические мембраны и генетический аппарат клеток органов-мишеней, регулирующих синтез кальцийсвязывающего белка. Из организма выводится в форме конъюгатов стероидов.

4. Как и стероидные гормоны, витамин D оказывает свое действие на расстоянии от места синтеза, имеет свои органы-мишени, рецепторные молекулы. Распределяется в организме подобно стероидным гормонам.

5. Недостаток или избыток витамина D приводят к сдвигу метаболизма других стероидов.

6. Витамин D, как и стероидные гормоны, имеет собственные клетки-мишени в слизистой кишечника, костной ткани и других органах.

7. Кальцийтриол индуцирует синтез специфического кальцийсвязывающего белка на рибосомах в ядрах клеток, усиливает продукцию РНК, вызывая активацию генетического материала.

Эндокринную систему витамина D составляют витамин D, активные метаболиты, рецепторы витамина D (РВД), которые действуют совместно. При этом только сам D-гормон и гидроксилирующие ферменты являются активными компонентами D-эндокринной системы. За счет рецепторного влияния витамин D оказывает воздействие на биологические реакции организма через транскрипцию генов (геномный механизм) и быстрые реакции внегеномного генеза.

Геномный механизм. После взаимодействия $1,25(OH)_2D_3$ избирательно связывается с соответствующими генами с последующим синтезом специфических белков: СаСБ, остеокальцин, сперминсвязывающий белок и др. Внегеномное действие опосредуется синтезом вторичных мессенджеров (цАМФ, инозинтрифосфат, арахидоновая кислота). Каждая ткань контролирует активность процессов самостоятельно, но зависит от адекватного уровня циркулирующего $25(OH)D_3$. За последние годы определены более чем в 40 тканях-мишенях рецепторы к витамину D (рис. 6) (Nagpal S., Na S., Rathnachalam R., 2006; Holik M. F., 2012; Nair R., 2012; Мальцев С. В., 2012).

Известно, что кальцитриол способен регулировать активность более чем 200 генов, ответственных за трансляцию соответствующих белков, участвующих в процессах метаболизма. В свете новых данных о биологических эффектах кальцитриола за последние годы было проведено множество исследований, убедительно доказавших роль дефицита витамина D в патогенезе многих хронических заболеваний, включая сердечно-сосудистую патологию, аутоиммунные процессы и ряд злокачественных новообразований (Holik M. F., 2004; Nagpal S., Rathnachalam R., 2006; Захарова И. Н. и соавт., 2010).

Тонкий кишечник	Мозг, миндалевидное тело
Почка	Мозг, гипоталамус
Печень	Мозг, глиальные клетки
Щитовидная железа	Хрящ
Паращитовидные железы	Толстый кишечник
Поджелудочная железа (β-клетки)	Оболочки яичка
Яичник	Придатки яичка
Мышцы гладкие	Семявыводящие протоки
Мышцы эмбриональные	Волосяной фолликул
Легкие	Околоушные железы
Лимфоциты (В и Т)	Глаза, сетчатка
Миокард	Кожа
Гипофиз	Сперма
Плацента	Желудок
Предстательная железа	Яичко
Жировая ткань	Тимус
Надпочечник	Миндалины
Кость, остеобласты	Дендритные клетки
Мозг	Матка

Рис. 6. Клетки-мишени для $1,25(OH)_2D_3$

Обнаружено множество генов, работа которых регулируется витамином D. Эти участки, названные VDRE (vitamin D response elements), примыкают к генам, активируемым белковым комплексом VDR-RXR. Это гены, кодирующие пептиды каталицидин и дефензин-β2, обладающие противомикробной активностью. Исследования показали, что холекальциферол способен регулировать не только кальцийфосфорный метаболизм и процессы минерализации костной ткани, но и оказывать влияние на функцию многих органов и систем организма. Специфические рецепторы к кальцитриолу обнаружены в различных органах и тканях, в

частности в коже, поперечно-полосатых и гладкомышечных волокнах, поджелудочной железе, органах репродуктивной и эндокринной систем, а также на клетках иммунной системы (см. рис. 5). Действие гормона, опосредованное данными рецепторами, направлено на регуляцию процессов пролиферации и дифференцировки клеток, синтеза гормонов, медиаторов воспалительных и иммунных реакций. Принимает активное участие в поддержании адекватной минеральной плотности костей, метаболизме липидов, регуляции уровня АД, роста волос, стимуляции дифференцировки клеток, ингибировании клеточной пролиферации, реализации иммунологических реакций. Разнообразие эффектов гормона D представлено на рис. 6. Доказано, что большинство тканей, экспрессирующих рецепторы к кальцитриолу, обладают собственной 1α-гидроксилазной активностью, что обеспечивает возможность экстраренальной продукции $1,25(OH)_2D_3$ в кишечнике, эпидермисе, предстательной и молочной железах, эндокринных органах (Nowak R., Szota J., Mazurek U., 2012; Tumer L., 2010). Синтезированный таким образом гормон действует преимущественно пара- и аутокринно, оказывая важное регулирующее влияние практически на все системы организма. Эндокринная система, витамин D, провитамин D, превитамин D, прогормон, гормон представлены на рис. 7.

Можно выделить четыре группы основных биологических эффектов кальцитриола (на рисунке три):

1. Геномное (кальцимическое) действие.

2. Иммуномодулирующее действие. Участвует в регуляции пролиферации и дифференцировки клеток практически всех органов и тканей, в том числе клеток крови и иммунокомпетентных клеток, в росте и дифференцировке клеток, во внекостных процессах, которые регулируются гормоном D (Tumer L., 2010; Захарова И. Н. и соавт., 2010).

3. Регуляция синтеза рецепторных белков, ферментов, гормонов: паратгормона, кальцитонина, глюкокортикоидов, пролактина, гастрина, инсулина и др.

4. Участие в поддержании функциональной активности многих органов и систем: сердечно-сосудистой системы, желудочно-кишечного тракта, печени, поджелудочной железы и т.д.

Установлена аутокринная продукция $1,25(OH)_2D$. 25(OH)D превращается в $1,25(OH)_2D$ во многих органах (толстый кишечник, эндотелий,

поджелудочная железа, простата, молочная железа, плацента, ткани мозга), регулирует клеточный рост и дифференциацию, уменьшает риск малигнизации клеток. Этот процесс в макрофагах вызывает их активизацию и разрушение инфекционных агентов, включая M. tuberculosis. Повышение уровня 25(OH)D подавляет индуцированное воспаление путем замедления VDR-деятельности (Albert P. J., 2009).

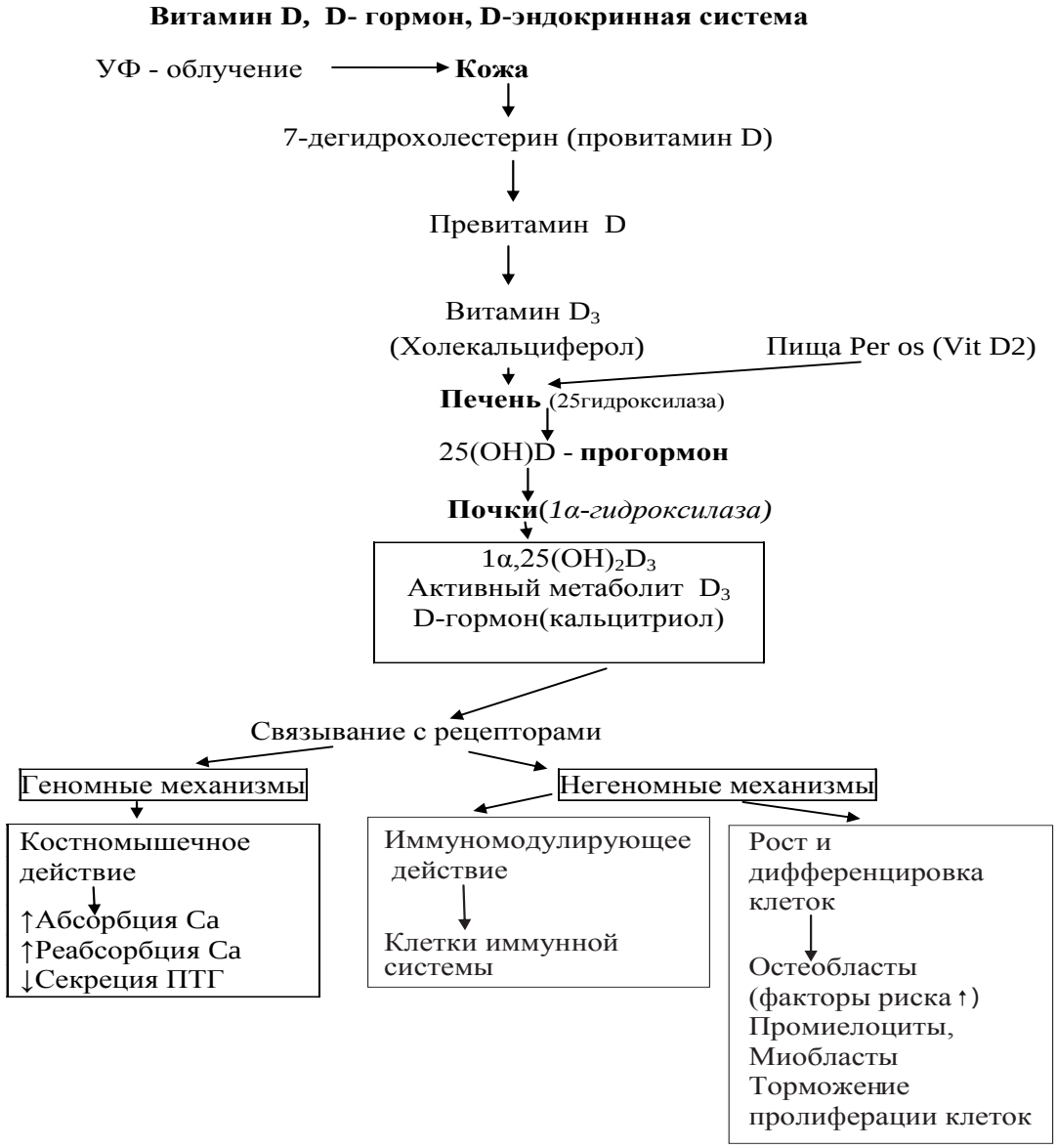

Рис. 7. Витамин D, гормон D, D-эндокринная система

Доказано, что применение витамина D в адекватных дозах может снизить риск развития различных заболеваний, в том числе различных видов рака, нервнопсихических расстройств, эндокринных заболеваний, улучшить минеральную плотность костей, качество жизни и настроение (рис. 8).

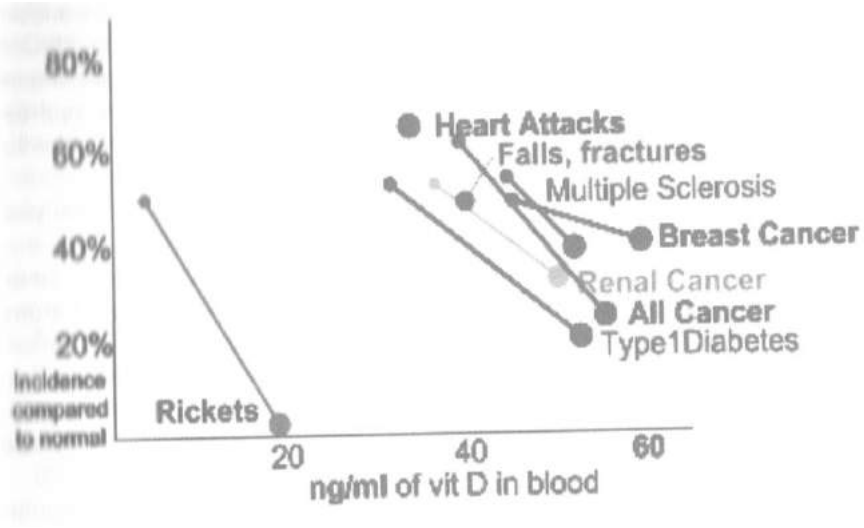

Рис. 8. Снижение частоты наиболее распространенных заболеваний при увеличении обеспеченности витамином D (Институт медицины США, 2010, www.vitamindwiki.com).

Планируемые ежегодные расходы на D-витаминизацию населения Европы в 10 млрд евро/год позволят уменьшить расходы на лечение и уход на 187 млрд евро (Спиричев Б. В., 2011). Ежегодно во всем мире за счет увеличения суточной потребности витамина D населением до 2000 МЕ можно было бы предотвратить до 600 000 случаев рака, в том числе 350 000 случаев рака молочной железы и 250 000 – толстой кишки (Holik M. F., 2004; Lucas R. M., Ponsonby A. L., 2008). Обеспечение беременных женщин и детей витамином D способствовало бы снижению эпигенетических расстройств, снижению частоты невынашивания и рождения недоношенных детей, детей с ВПР, с неонатальной гипокальциемией и гиперкальциемией. Это было показано проведенными исследованиями на кафедре педиатрии Пензенского института усовершенствования врачей (Радченко Л. Г., 1993; Дерябина Г. П., 1999; Котельникова Л. В., 2000; Максимова М. Н., 2013). Однако важно отметить, что положительные эффекты гормона D отмечаются только при значительном повышении его доз, не менее 2000 МЕ ежедневно. Это так называемые «оптимальные» дозы, для профилактики. Что касается

лечения дефицита витамина D, то дозы могут увеличиваться многократно. При этом необходимо помнить о возможности передозировоки препарата (Arash Hossein-nezhad, Holick M. F., 2013 и др.).

Таким образом, с учетом эндокринных механизмов действия витамина D патогенез гипервитаминоза D и гиперкальциемических состояний должен рассматриваться с учетом новых научных данных о метаболизме витамина D. Избыточное потребление витамина D, его активных метаболитов, препаратов кальция может вызвать поломку геномных и внегеномных механизмов в D-эндокринной системе, в поддержании минерального гомеостаза (прежде всего в рамках кальций-фосфорного обмена), концентрации электролитов и обмена энергии. Этим можно объяснить полисистемный характер клинических и патоморфологических проявлений гипервитаминоза D. Необходимы дальнейшие исследования проблемы дефицита витамина D, рахита и его рациональной специфической профилактики и безопасного лечения для предупреждения гипервитаминоза D.

Глава II

ОСНОВНЫЕ ПРИЧИНЫ ГИПЕРВИТАМИНОЗА D. ДЕФИЦИТ ВИТАМИНА D И ГИПЕРВИТАМИНОЗ D. АКТУАЛЬНОСТЬ ДОЗИРОВОК ВИТАМИНА D

До открытия витамина D человечество не знало проблемы гипервитаминоза D. Ее появление было тесно связано с широко налаженным производством витамина D и его интенсивным использованием в медицине для профилактики и лечения самых разных заболеваний. Этому способствовало и то, что в медицинской практике наибольшее распространение получили концентрированные препараты витамина D. Так, медицинская промышленность Великобритании производит 26 различных видов таблеток и капсул. Из них только три препарата имеют менее 300 МЕ, остальные выпускаются в дозах, значительно превышающих данную.

Основными причинами, обусловливающими возникновение и сравнительно большую частоту гипервитаминоза D являются следующие:

– чрезвычайно высокая биологическая активность витамина D и относительно малая физиологическая потребность в нем;

– большая скорость всасывания и отсутствие эффективных путей выведения его из организма;

– недостаточная осведомленность населения и некоторых медицинских работников о высокой токсичности препарата;

– недостаточно обоснованное назначение высоких доз для профилактики и лечения рахита;

– повышение чувствительности организма к токсическим воздействиям витамина D;

– гиповитаминозы E, A, B, C.

Факторы риска токсического действия витамина D

Факторами риска токсического действия витамина D являются:

– недоношенные дети с врожденной и приобретенной гипотрофией;

– дети с внутричерепной родовой травмой, с острыми и хроническими гипоксическими поражениями головного мозга;

– назначение лечебной дозы ребенку с генетически обусловленной повышенной чувствительностью организма к витамину D.

Одной из основных причин гипервитаминоза D выступает то, что еще нет единого мнения относительно доз витамина D, применяемых с целью профилактики рахита. Даже в странах, расположенных в одном климатическом поясе, рекомендуемые профилактические дозы витамина D варьируют от 300 до 60 000 МЕ и более в сутки. В частности, уже в наш XXI в. снова все чаще используют «метод ударных доз», «метод витаминных толчков», «уплотненные курсы» применения витамина D. При указанных методах высокие дозы витамина D (5000–10 000 МЕ в сутки) могут даваться от 1 до 12 месяцев. Альтернативным протоколом лечения дефицита витамина D является «strosstherapia» высокими дозами по 600 000 МЕ в сутки! (Arash Hossein-Nezhad, Holick M. F., 2013). Это количество витамина D соответствует трехмесячному курсу по 5000 МЕ в сутки! Сейчас руководство Общества эндокринологов для клинической практики USA (2011) при проведении «strosstherapia» рекомендуют снизить дозу витамина D до 300 000 МЕ с целью уменьшения риска развития гиперкальциемии. Такие высокие дозы витамина D, по их мнению, могут привести к гиперкальциемии. Поэтому такая «strosstherapia» должна сопровождаться тщательным мониторингом – 25(OH)D, сывороточного кальция, фосфора, щелочной фосфатазы и кальций/креатининного показателя в моче. Эти исследования рекомендуют проводить всем через каждые четыре недели после начала такой терапии у детей от рахита вследствие недостаточности витамина D (Abramsen B., Masud T., Avenell A. et al., 2010).

В мировой практике при определении профилактических доз витамина D допускается еще большие колебания. Такая ситуация с дозировками витамина D связана с тем, что Майкл Ф. Холик и соавт. (2007, 2008, 2010, 2013) показали, что основной проблемой XXI в. является пандемия гиповитаминоза D. Ее частота в различных странах колеблется от 33 до 96 %. Можно полагать, что по сравнению с XX в. на планете в силу роста населения, экономических и экологических проблем актуальность дефицита витамина D возрастает. При этом потребность населения в витамине D на планете будет расти в целях как профилактики, так и лечения различных заболеваний, обусловленных дефицитом витамина D. При этом уже сегодня дозы для лечения дефицита витамина D рядом исследователей рекомендовано увеличить с 200–400 МЕ до 1000 и даже 300 000 МЕ (Abramsen B., Masud T., Avenell A. et al., 2010). Эти тенденции отражают как демографические (постарение населения), так и экологические (изменение климата, снижение инсоляции) изменения мирового масштаба, происходящие на планете в последние годы. В этих условиях неизбежны ошибки в дозировании витамина D, что до сих пор является актуальной мировой проблемой. Риск ошибок дозирования в сторону завышения обратно коррелирует с возрастом ребенка. Наиболее часто эти ошибки наблюдаются у детей до пяти лет, а среди них – у детей первого года жизни. Риск серьезных последствий ошибок дозирования, включая летальный исход наиболее высок у детей младшей возрастной группы, особенно у новорожденных и в первую очередь у недоношенных детей с незрелыми ферментативными системами, принимающими участие в метаболизме лекарственных средств.

До сих пор актуальной мировой проблемой здравоохранения является разработка эффективных методов определения обеспеченности организма человека витамином D. Концентрация 25(OH)D в сыворотке крови является отражением D-витаминного статуса организма и признается большинством исследователей в качестве наиболее информативного критерия обеспеченности организма витамином D. Концентрация 25-гидроксивитамина D отражает суммарное образование витамина D в коже и его поступление в составе продуктов и витаминных препаратов. Эндокринным комитетом по практическим руководствам США рекомендуется определять дефицит витамина D у детей и взрослых при содержании 25(OH)D в сыворотке крови от 20 нг/мл или

менее. При его содержании от 21 до 29 нг/мл говорят о недостаточности, а его концентрацию 30 нг/мл и выше расценивают как достаточность в обеспеченности витамином D. Поддержание 25(OH)D на уровне от 40 до 60 нг/мл – идеальное, при этом его повышение до 100 нг/мл является безопасным (Holick M. F., Binkley N. C., Bischoff-Ferrari H. A. et al., 2011).

В табл. 1 представлена концентрация $25(OH)D_3$ в сыворотке крови в зависимости от обеспеченности организма витамином D, составленная на основании работ M. J. McKenn, R. Freaney (1980), R. Vieth et al., 2007, A. G. Need (2006), Мальцева С. В. и соавт. (2012).

Таблица 1

Концентрация $25(OH)D_3$ в сыворотке крови в зависимости от обеспеченности организма витамином D

Уровень $25(OH)D_3$	Обеспеченность организма витамином D
>75 nmol/L (>100 ng/ml)	Передозировка (токсичность)
>75 nmol/L (>30 ng/ml)	Достаточная
30–50 nmol/L (12–20 ng/ml)	Недостаточная
12–30 nmol/L (5–12 ng/ml)	Дефицит (гиповитаминоз D)
<12 nmol/L (<5 ng/ml)	Выраженный дефицит

Но есть и другие данные, когда за нормальный уровнь 25(OH)D принимают 30–100 мкг/л. Его уровнь в сыворотке крови свыше 400 мкг/л следует считать гипервитаминозом D (передозировка, токсичность). При содержании 10–30 мкг/л говорят о недостаточности витамина D, менее 10 мкг/л – о дефиците и ниже 5 нг/мл – об авитаминозе D (Abramsen B., Masud T., Avenell A. et al., 2010). Имеются все основания палагать, что значение 25(OH)D меняется в зависимости от времени года и климатогеографических особенностей местности в разных регионах планеты. Поэтому нормативы, приводимые различными авторами, могут разниться и должны быть соотнесены к месту проживания и его ультрафиолетовому климату. На наш взгляд, оценка истинного статуса обеспеченности витамином D только по содержанию 25(OH)D в сыворотке крови может быть неточной, например, по техническим и другим причинам. Поэтому заключение о дефиците витамина D будет более доказательным, если в сыворотке крови наряду с уменьшением

концентрации 25(OH)D имеется повышение уровня паратгормона (Захарова И. Н., 2010; Мальцев С. В., 2012).

Возможна ли солнцеиндуцированная интоксикация витамином D?

С открытием роли солнечного света в преобразовании 7-дегидро-холестерола (7-DHC) в коже в превитамин D_3 с последующим фотопреобразованием в витамин D_3, появилось много исследований, в которых была показана роль избыточного солнечного или искусственного УФО в развитии гипервитаминоза D, а также различных других заболеваний, особенно кожного рака. Так, Л. М. Слободян (1971), Л. М. Пляскова (1971), В. А. Таболин (1968) и другие отмечали, что витамин D и УФО содействуют развитию D-витаминной интоксикации, создают благоприятные условия для развития гипервитаминоза D. На возможную роль в распространении гипервитаминоза в зависимости от климато-географических условий указывали Н. А. Барлыбаева, В. И. Струков (1976). С. В. Мальцев (2012) и другие говорят о необходимости осторожного отношение к УФО детей и женщин в антенатальной профилактике рахита. Чтобы получить оптимальную дозу кожного витамина D, авторы считают достаточным пребывание на солнце, равное 30 мин в неделю, или 4 мин ежедневно. При солнечном облучении, равном одной минимальной эритемной дозе, отмечается повышение 25(OH)D_3 в сыворотке крови в два раза больше, чем одномоментный прием 10 000 МЕ витамина D. Среди населения и части медработников также имеется настороженность к солнечным лучам. Основные причины отказа от инсоляции в г. Красноярске у населения – это мнение о том, что солнечные лучи усиливают деятельность потовых желез, вызывают потливость, потерю жидкости, расширяют подкожные сосуды, повышают свертываемость крови. Однако солнечные лучи, расширяя сосуды, улучшают работу кожи по очищению крови от шлаков, а образующийся витамин D снижает инфекционную заболеваемость (Киселева Н. Г. и соавт., 2011).

Негативное отношение к УФО еще и потому, что в печати немало работ о вреде солнечных лучей: это лишняя сенсибилизация, риски аллергии, онкологических заболеваний и др. Однако последние научные

исследования показали, что производство кожного превитамина D_3 строго регулируется. При длительном воздействии солнца происходит не только преобразование превитамина D в витамин D, но и их усиленное фотопревращение в неактивные солнечные фотопродукты tachysterol и lumisterol. Последние даже при длительном солнечном ультрафиолетовом облучении на метаболизм кальция не оказывают никакого влияния. Тем самым предотвращается солнцеиндуцированная интоксикация витамином D (Holick M. F., MacLaughlm J. A., Clark M. B. et al., 1980; Holik M. F., 2004). Уровень 25(OH)D в сыворотке крови обычно не превышает 60 нг/мл. Сам витамин D_3 в коже также чувствителен к солнечному облучению и инактивируется в suprasterol. Таким образом, эндогенный (солнечный) D-гипервитаминоз вряд ли возможен, поэтому гулять на солнце детям и беременным женщинам можно. Важно постепенно довести прогулки по нескольку часов в «кружевном солнце» с большой пользой для их здоровья. Разумное использование солнечной энергии очень полезно. Напротив, в квартиры, куда редко заходит солнце, часто заходят врачи. В современных условиях урбанизации, высокой степени загрязнения воздуха и сред обитания человека, широкого использования солнцезащитных кремов (Holik M. F., 2004), сосуществования человека в застекленном пространстве, а стекло поглощает все УФ-В лучи, ведет к дефициту солнечных лучей и «солнечного» витамина D и повышенной заболеваемости. Кроме того, УФ-В-фотоны проходят через озоновый слой, который эффективно поглощает их. Поэтому избытка витамина D в организме за счет его УФО избыточной продукции в коже современного человека быть не может.

Лечение и профилактика дефицита витамина D солнечным УФ-В облучением в США показала, что люди, получающие УФО, покрывают потребность в витамине D от пребывания на солнце (Holick M. F., 2007). Только чрезмерное пребывание на солнце увеличивает риск меланомного рака кожи, который легко обнаружить и который легко поддается лечению. Автор считает, что не существует никаких доказательств, что разумное пребывание на солнце, как это делали наши предки – охотники-собиратели даров природы, повышает риск онкологической заболеваемости. Более важно то, что самая смертельная форма рака кожи – меланома развивается на менее открытых участках кожи. Кроме того, с меньшей вероятностью она встречается у взрослых, которые имеют открытую одежду, купальник и т.д. (Garland F. C., White M. R., Garland C. F., Shaw E., Gorham E. D., 1990;

Kennedy C., Bajdik C. D., Willemze R., De Gnjijl F. R., Bouwes Bavinck J. N., 2003; Holick M. F., 2012).

Однако в той же американской литературе имеются противоположные мнения на этот счет: что загар под прямыми солнечными лучами представляет угрозу для жизни человека. Прямые солнечные лучи, наибольшая активность которых проявляется с 11 до 15 часов дня, оказывают сильное негативное влияние на кожные покровы и могут вызвать развитие злокачественных новообразований кожи. Только за июль 2013 г. было диагностировано более 15 000 новых случаев заболевания меланомой (Тэд Рейсайнауэр, онколог, Нью-Йорк, США). Меланома является третьим наиболее распространенным видом рака кожи и на сегодняшний день остается самой смертоносной формой онкологических заболеваний. Если болезнь не лечить, она быстро метастазирует в лимфатические узлы и внутренние органы. В последнее время зафиксированы реактивные меланомы, при которых с момента постановки диагноза до летального исхода проходит всего 3–4 месяца. Меланома трудно поддается лечению даже при начале терапии на самом раннем этапе заболевания. В отличие от других видов рака, меланома часто никак не проявляется, поэтому выявить ее на раннем этапе сложно. На ранних этапах она может выглядеть как вновь появившаяся родинка. Необходимо внимательно относиться к своему здоровью и хотя бы один раз в месяц полностью осматривать свое тело, т.е. существует шанс обнаружить болезнь на первых этапах. Каждая появившаяся новая родинка, особенно если она имеет зазубренные края, неровную поверхность или неравномерную пигментную окраску, должна вызывать пристальный интерес, вплоть до обращения к онкологу. У большинства пациентов такие родинки начинают появляться именно в летний период, особенно если они любят много загорать. Тэд Рейсайнауэр не говорит, что вам необходимо полностью отказываться от загара на солнце из-за страха заболеть раком кожи. Просто нужно делать это с соблюдением некоторых предосторожностей, в первую очередь, никогда не выходить на пляж в пик солнечной активности, использовать крема для загара, оказывающие увлажняющее действие на кожу (www.BlackPantera.ru).

Есть основания считать разумным пребывание на солнце как хороший источник витамина D. M. F. Holick (2007) обследовал 124 взрослых в купальниках при воздействии минимальной эритемной дозой (небольшое розовое покраснение на коже в течение 24 ч после воздействия), что является эквива-

лентно потреблению 20 000 МЕ (500 мкг) витамина D_2 orally. Воздействие на руки и ноги до 0,5 минимальной эритемной дозы эквивалентно 3000 МЕ витамина через рот D_3. У взрослых, которые часто посещали солярий, были достаточные уровни 25(OH)D, в среднем 46 нг/мл, и они имели более высокую минеральную плотность костной ткани в бедренных костях по сравнению со здоровыми взрослыми, которые не ходили в солярий в Бостоне, штат Массачусетс, в конце зимы. Было подсчитано, что если все население в Соединенных Штатах смогло бы удвоить свое солнечное УФ-В облучения, то они повысили бы свой средний уровень 25(OH)D до 45 нг/мл. Конечным результатом этого было бы уменьшение летальных исходов на 400 000. Рост же смертности от меланомы и других кожных раков составил бы только 11 000, т.е. налицо позитивные результаты, превосходящие негативные эффекты почти в 40 раз (Grant W. B., 2009).

Время суток и время пребывания на солнце, сезон, широта и степень пигментации кожи определяют, сколько витамина D_3 образуется во время пребывания на солнце. Воздействие на кожу рук и ног (живота и спины, когда это возможно) солнечным светом 2–3 раза в неделю длительностью приблизительно от 25 до 50 % времени, которое требуется для получения мягкого загара (минимальная эритемная доза), является достаточным для производства необходимого количество витамина D. Так, у белого человека пребывание на солнце в полдень июня в течение 30 мин вызовет мягкую солнечную эритему, но последующие 10–15 мин воздействие солнца должно быть достаточным для получения адекватных доз витамина D. При такой методике нет необходимости облучать все лицо: это удобно, но дает мало витамина D_3[1]. Пациентам с синдромом нарушения кишечного всасывания, при котором всасывание витамина D неэффективно, хорошо использывать воздействие УФ-лампы. Ультрафиолетовое излучение может быть эффективно в повышении кровяного уровня 25(OH)D (Dabai N. S., Pramyothin P., Holick M. F., 2012).

Таким образом, большинством исследователей исключается роль УФО в развитии гипервитаминоза D. Основной причиной гипервитаминоза D является экзогенное поступление витамина через рот. В отличие от УФО высокие дозы витамина D, принимаемые внутрь, неизбежно приво-

[1] Бесплатное приложение, dminder.info, предоставляет пользователю информацию о разумном пребывании на солнце и витамие D.

дят к повышению сывороточного уровня кальцидиола свыше 400 нг/мл, вызывая симптомы интоксикации (Fraser D. R., 1991, Захарова И. Н., Коровина Н. А., Боровик Т. Э., Дмитриева Ю. А., 2010). Проводятся активные исследования по реабилитации солнечных лучей. Недавний обзор экологических исследований связи заболеваний раком от длительности действия солнечных УФ-В-лучей не обнаружил взаимосвязи при 15 типах новообразований: мочевого пузыря, молочной железы, шейки матки, толстой кишки, эндометрия, пищевода, желудка, легких, яичников, поджелудочной железы, прямой кишки, почек, вульвы и Ходжкина и неходжкинской lymphoma, за исключением myeloma (Grant W. B., 2012). Рациональное использование солнечных лучей может быть очень полезным для профилактики и лечения многих заболеваний. Лозунг «Не высовываться на солнце!» – только для пациентов с миеломой и осторожно для альбиносов.

Дефицит витамина D и гипервитаминоз D

Пандемия гиповитаминоза D (шифр E55 – недостаточность витамина D). За последние годы в современной отечественной и зарубежной литературе все больше внимания уделяется дефициту витамина D, который рассматривается как проблема мирового масштаба, так как недостаточностью витамина D страдает 50 % людей земного шара. 1 миллиард людей во всем мире (включая все этнические и возрастные группы) имеют дефицит витамина D. На рис. 9 представлена распространенность дефицита витамина D в разных странах мира в процентах по концентрации 25(OH)D менее 20 ng/ml. При этом на повестке дня сегодня главный вопрос: какими минимальными дозами витамина D или его активных метаболитов можно контролировать нормальный уровень 25(OH)D в сыворотке крови? Поэтому рассмотрение проблемы единого дозирования витамина D на всей планете не приемлемо, необходимы дополнительные исследования дозировок с учетом климато-географических условий проживания пациентов. Например, нами изучалась частота рахита в г. Алма-Ате (Южный Казахстан) и в г. Петропавловске (Северный Казахстан). В южной части республики значительно более интенсивная солнечная радиация, большее количество солнечных дней. Поэтому в условиях южной и северной частей

республики рекомендуемые нами лечебные и профилактические дозы витамина D разнились в пределах 30 %.

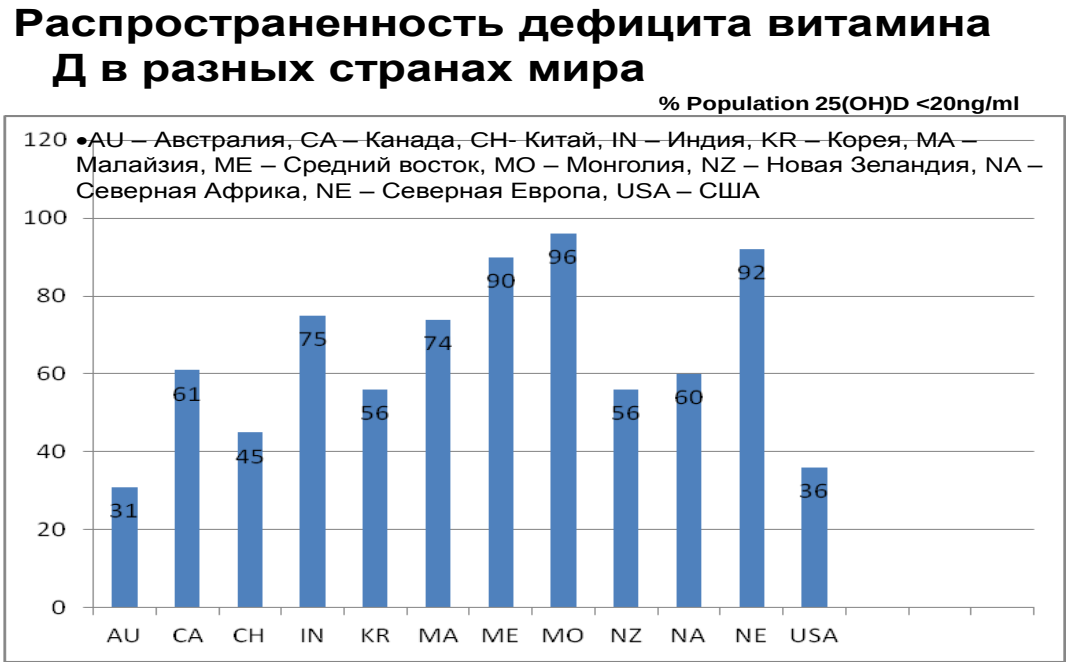

Рис. 9. Распространенность дефицита витамина D в разных странах мира (Holick M. P., 2007; Arash Hossein-nezhad, Holick M. F., 2013)

Как видно из рис. 9, распространенность дефицита витамина D колеблется от 96 до 31 %, что зависит от различных климато-географических условий, географической широты и солнечной УФО радиации.

Основные причины дефицита витамина D

Основными причинами дефицита витамина D являются:

– недостаточная инсоляция;

– снижение синтеза витамина D в коже (применение солнцезащитных кремов, высокая пигментация кожи, зимний период и сокращение светлого времени суток);

– недостаток в употреблении продуктов, содержащих витамин D;

– снижение синтеза 25(OH)D при печеночной недостаточности синтеза $1,25(OH)_2D$ в почках;

– применение антиконвульсантов или глюкортикоидов;

– муковисцидоз, целиакия и др.;

– повышение экскреции 25(OH)D и витамин D связывающего белка при нефротической протеинурии;

– врожденная патология (витамин D-резистентный рахит);

– резистентность органов-мишеней к действию витамина D;

– гиперпаратиреоз, гипертиреоз, саркоидоз, лимфомы.

В связи с пандемией недостаточности витамина D на планете в различных странах мира и возникающей потребностью ее лечения более высокими дозами препарата есть основания предполагать, что эпидемия гипервитаминоза D может снова повториться. Это уже было в 60–90-е гг. XX в. Поэтому опыт прошлых лет по гипервитаминозу D может быть востребован.

Так как к гормону D имеют рецепторы более 40 органов и тканей, то витамином D пользуются врачи практически всех специальностей в лечении и профилактике различной патологии. Поэтому с D-витамин-ной интоксикацией сталкиваются не только педиатры, но и терапевты, иммунологи, ревматологи, фтизиатры, онкологи, венерологи и т.д. Это обусловлено применением препарата при лечении многих болезней: витамин D-резистентных рахитоподобных заболеваний, некоторых форм туберкулеза, гипопаратиреоза, лимфогранулематоза, рака легкого, остеопороза, остеомаляции и др. Терапия этих патологических состояний проводится, как правило, высокими дозами витамина D, что нередко без надлежащего контроля приводит к развитию гипервитаминоза D.

Глава III

ПАТОГЕНЕЗ ГИПЕРВИТАМИНОЗА D. КАЛЬЦИЙ ОПАСЕН

Патогенез гипервитаминоза D тесно связан с механизмом токсического действия витамина D, который, как показывают последние исследования, является весьма сложным. Успехи в решении этого вопроса в значительной мере зависят от современных данных о витамине D и его активных метаболитах.

Как известно, введенные в организм синтетические препараты витамина D (холекальциферол, эргокальциферол) превращаются в печени в обменноактивные формы – 25-гидроксихолекальциферол и 25-гидроксиэргокальциферол. Затем эти соединения в почках подвергаются гидроксилированию с образованием гормона D (кальцийтриола), который обеспечивает основные его биологические эффекты. Гормон D как стероидный гормон оказывает свое биологическое действие только после связывания со специфическими рецепторами.

Последние представляют собой белок, имеющий большое сродство с $1,25(OH)_2D$, и находятся в самых различных тканях (около 40). После взаимодействия с рецептором кальцитриол проходит через цитоплазматическую мембрану, избирательно связывается с определенными, регуляторными областями соответствующих генов. Итогом этой связи является активация синтеза определенных белков: кальцийсвязывающего белка, остеокальцина, кальбедина, сперминсвязывающего белка, остеопонтина, 24-гидроксилазы, орнитинкарбоксилазы. Одновременно угнетается образование других белков, например провоспалительных цитокинов (Захарова И. Н. и соавт., 2010). Таким образом, большим достижением науки является выявление механизмов действия кальцитриола с выделением геномных и негеномных эффектов при нормальном обеспечении организма витамином D. Что касается их изучения при передозировке витамина D, то таких работ не встретилось.

На данном этапе можно отметить, что в основном изучены геномные механизмы гипервитаминоза D. Еще в прошлом веке работами многих исследователей действие токсических доз витамина D тесно связывалось с нарушениями обмена кальция – важнейшего электролита в организме человека. Установлены основные причины гиперкальциемии, основного патогенетического признака гипервитаминоза D. Исследования в этом направлении показали, что нарушение минерального обмена является центральным звеном патогенеза этого заболевания. Так, значительные изменения выявлены в кальциевом обмене и характеризуются перераспределением его в организме и развитием гиперкальциемии (Спиричев В. Б., 1973; Струков В. И., 1979).

Дальнейшие исследования показали, что основными патологическими проявлениями гипервитаминоза D являются массивная метастатическая кальцификация сосудов, миокарда, почек, легких, приводящая к нарушению их функции, а в тяжелых случаях – даже к летальному исходу (Вишневский Ю. Б., 1971; Foldes D., Kern M., 1973).

Е. Е. Иванова, А. Д. Петрушина (2006) показали, что токсические дозы витамина D вызывают глубокие нарушения функции различных органов и систем, иммунопарез с присоединением остеопороза, вирусных и бактериальных инфекций, требующих особых подходов в лечении.

В данном разделе мы представим основные звенья патогенеза гипервитаминоза D, не претендуя на исчерпывающее освещение этого сложного вопроса.

Кальциевый обмен при гипервитаминозе D

Источники сывороточного кальция. Действие витамина D тесно связано с обменом кальция (Ca) – самого распространенного электролита в организме человека. Ежедневно с пищей взрослый человек получает от 1 до 1,5 г Ca. Депо Ca в организме – кости содержат его 99 %. Из оставшегося 1 % кальция наибольшая часть находится внутриклеточно, меньшая – внеклеточно. Общее количество кальция в костях составляет примерно 1 кг у молодых людей и 0,5 кг у пожилых. Один процент кальция скелетных костей обменивается с внеклеточной жидкостью. Нормальное содержание кальция в сыворотке поддерживается сложной системой нейро-эндокринной регуляции, благодаря интегрированной регуляции

абсорбции, резорбции и реабсорбции кальция. Эти процессы происходят соответственно в кишечнике, костях и почках. В кишечнике поглощается около 30 % пищевого кальция; величина абсорбции варьирует от 15 до 70 % в зависимости от количества кальция в пище и возраста. Почки реабсорбируют 98 % профильтрованного кальция. Потребление пищевого кальция в день составляет в среднем 1000 мг. Из этого количества пищеварительный канал абсорбирует 300 мг, выделяет 700 мг и секретирует 100 мг, почки выделяют 200 мг в день. Чистая кишечная экскреция составляет 800 мг в день. Для нормального баланса кальция обмен между костной тканью и сывороткой составляет 500 мг в день.

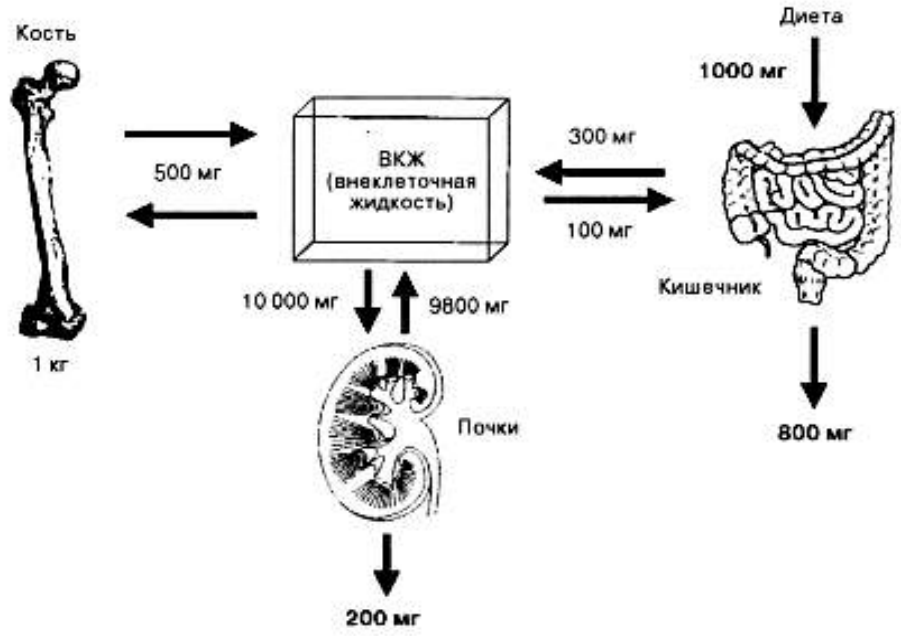

Рис. 10. Основные физиологические факторы,
определяющие уровень сывороточного кальция.

Основными физиологическими факторами, определяющими уровень сывороточного кальция, являются: костная ткань, пищеварительный канал, почки, печень, кожа, паращитовидные и щитовидная железы (рис. 10). Они контролируют содержание кальция в сыворотке, регулируя сывороточные уровни паратиреоидного гормона (ПТГ), 1,25-дигидроксивитамина D (1,25-D), кальцитонина, фосфора и самого кальция. Паращитовидные железы секретируют ПТГ, щитовидная железа (С-клетки) – кальцитонин. Диета, кожа, печень и почки регулируют синтез и секрецию 1,25-D. Витамин D_2 потребляется с пищей, а витамин D_3 синтезируется в коже.

В печени 25-гидроксилаза гидроксилирует оба витамина с образованием 25-гидроксивитамина D_2 и D_3 – 25(OH)D. В митохондриях проксимальных почечных канальцев 1α-гидроксилаза превращает 25(OH)D в $1,25(OH)_2D$. Все три формы витамина влияют на обмен кальция. Однако только $1,25(OH)_2D$ является достаточно сильнодействующей, чтобы оказывать заметное влияние на геномном уровне.

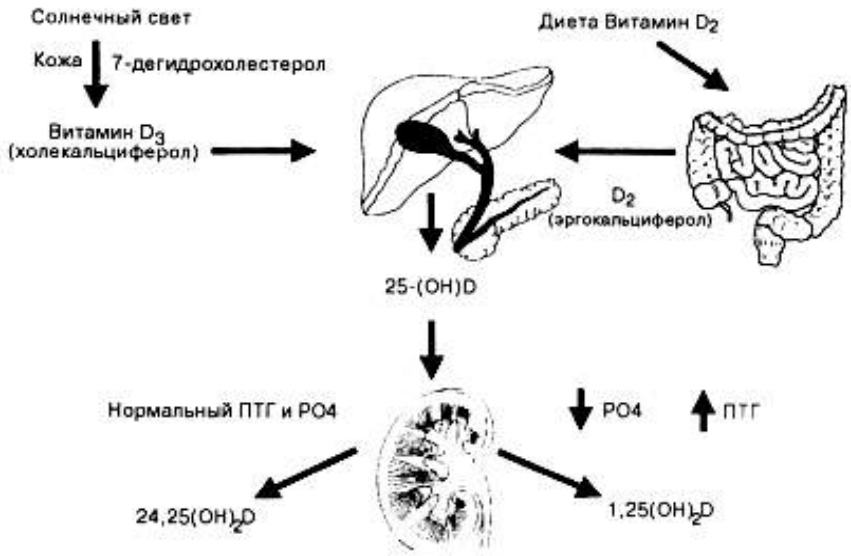

Рис. 11. Роль Са в физиологических процессах организма многообразна

Важнейшие функции кальция в организме

Важнейшими функциями кальция в организме являются следующие:

– *структурная* – Са и Р образуют минеральную основу скелета и зубов;

– *опорно-двигательная*;

– *нормализация деятельности сердца и сосудов:* сократимости мышц, сократительной деятельности сердца, ритма и проводимости, артериального давления, антиатеросклеротическое действие;

– *медиаторная* – регуляции проницаемости биологических мембран.

– *ферментативная* – кофактор компонентов гемостаза, метаболизма гликогена, активации ряда ферментов;

– *регуляторная* – регуляция всех процессов, происходящих в организме. Является универсальным регулятором жизнедеятельности клетки;

– *антиоксидантное действие*;

– *антионкологический эффект*.

Кальций – важнейший компонент системы свертывания крови. Противовоспалительное, противоаллергическое действие и т.д. Он участвует в процессах оссификации, стимулирует работу пищеварительных желез, усиливает систолу сердца, уменьшает клеточную проницаемость, активирует образование тромбопластина и переход протромбина в тромбин и т.д., всего более 300 различных функций.

Кальцийрегулирующая система

Суточное колебание уровня кальция в крови здорового человека не превышает 3 % средней величины, что свидетельствует о высокой степени точности регулирующих механизмов. Такое постоянство кальциевого гомеостаза в основном регулируется тесным взаимодействием D-эндокринной системы, паратгормона и кальцитонина. Основным фактором в развитии гиперкальциемии является поступление внутрь высоких доз витамина D и препаратов кальция. Вторым источником поступления кальция в кровь является его депо – костная ткань. Многочисленными исследованиями установлено, что большие дозы витамина D вызывают резорбцию костного минерала и усиленный приток Са в кровь. Клиницистам хорошо известны взаимосвязи между гиперкальциемией и остеопорозом костной ткани, особенно у пожилых.

Паратгормон. Гиперкальциемия опасна для организма, поэтому паращитовидные железы обеспечивают постоянство концентрации кальция системой нейро-эндокринной регуляции. Гиперкальциемия угнетает функцию паращитовидных желез, что следует рассматривать как защитную реакцию организма, направленную на уменьшение гиперкальциемии. Но поскольку влияние витамина D на всасывание кальция в кишечнике и резорбцию костного минерала не зависит от паратгормона, то сокращение его продукции не может обеспечить полную нормализацию содержания кальция в сыворотке крови.

Все клетки – от примитивных одноклеточных организмов до нейронов коры больших полушарий человека жизненно зависят от обмена кальция. По мнению К. и Ч. Р. Клеемен (1981), это связано с тем обстоятельством, что жизнь зародилась в среде первичного океана, богатой

кальцием. Паратироидный гормон впервые обнаруживается у наземных животных, переселившихся в среду, где кальций стал менее доступен.

Кальцитонин. Это гормон щитовидной железы, продуцируемый С-клетками парафолликулярного аппарата. Подавляет процесс резорбции кости, является мощным антагонистом паратгормона. Установлено, что гиперкальциемия любого происхождения способствует усилению секреции кальцитонина, что в свою очередь обусловливает повышенное выведение кальция с мочой и отложение в костной ткани. Однако повышенная секреция тиреокальцитонина не способна полностью блокировать гиперкальциемический эффект высоких доз витамина D.

Итак, при высоких дозах витамина эндокринные железы (паращитовидные, система гипофиз – кора надпочечников) не в состоянии обеспечить гомеостазис кальция, что приводит к включению других защитных механизмов, направленных на его обеспечение, в первую очередь увеличению суточной экскреции кальция с мочой, которая при гипервитаминозе D в 9–17 раз выше, чем у здорвых лиц (Пляскова Л. М., 1969; Струков В. И., Рустемова Л. А., 1975). Большинство авторов рассматривают повышенную экскрецию кальция с мочой при гипервитаминозе D как защитный, компенсаторный процесс, направленный на выведение избытка Са из сыворотки крови. Это обусловлено снижением канальциевой реабсорбции в результате развивающейся почечной недостаточности. Немаловажное значение имеет также снижение функциональной активности желез внутренней секреции (паращитовидных, гипофиза). Однако у части больных на высоте гиперкальциемии экскреция Са с мочой может резко снизиться. Данное обстоятельство свидетельствует о развитии почечной недостаточности и значительном поражении ткани почек гиперкальциемическим процессом (Струков В. И., Рустемова Л. А., 1975).

Таким образом, действие высоких доз витамина D на обмен кальция в организме ребенка во многом зависит от гормональных систем, регулирующих его обмен, электролитного баланса и функционального состояния ряда органов, где осуществляется активация и трансформация этого препарата в активные формы. Как известно, костная ткань и тонкий кишечник являются органами-мишенями, т.е. точками приложения действия витамина D. Поэтому их функциональное состояние также в

значительной мере влияет на чувствительность организма к токсическим дозам препарата.

Когда кальций опасен?

Как представлено выше, роль Са в организме огромная. Поэтому прием препаратов кальция часто рекомендуется врачами для лечения различных костно-мышечных заболеваний: рахита, рахитоподобных заболеваний, остеопороза, укрепления зубов и др. Однако сегодня необходимо помнить не только о здоровье костей. Исследования этого минерала приподнесли немало сюрпризов. Оказывается, прием препаратов кальция полезен не для всех, для отдельных пациентов он может быть вредным и наносить негативные последствия для здоровья.

Будучи важным регулятором обмена веществ, ион кальция в то же время ядовит для клеток, если в организме происходит значительное повышение его внутриклеточной концентрации. Са в этом случае запускает механизмы клеточной гибели, участвуя в некробиозе и апоптозе. Внутри клеток концентрация кальция в 10000–100000 раз меньше, нежели снаружи. Поэтому уровень кальция вне и внутри клеток подлежит чрезвычайному контролю, а при попадании в цитозоль кальций немедленно секвестрируется митохондриями.

В настоящее время в мировой литературе имеется немало сообщений, в которых указывается на смертельную опасность, которая напрямую связана с приемом препаратов кальция. Английские ученые провели пятилетнее наблюдение за 24 000 мужчинами и женщинами в возрасте 35–64 лет и установили, что прием препаратов кальция увеличивает риск развития инфаркта миокарда, инсульта и преждевременной смерти, в отличие от других причин. Исследователи утверждают, что прием более 1000 мг кальция в день в виде саплиментов или мультивитаминов увеличивает риск сердечных осложнений на 20 %. Предполагают, что резкие скачки кальция в крови после приема препаратов Са облегчают его оседание на артериальных бляшках или клапанах сердца, в то время как кальций, поступающий с продуктами питания, не вреден, так как всасывается медленно и в небольших количествах.

Прием препаратов кальция повышает риск атеросклероза коронарных артерий, инсульта и преждевременной смерти. Внезапное и массированное по-

ступление избыточного количества кальция в организм является причиной запуска экстренных механизмов регуляции гомеостаза Са, в том числе через выведение его с мочой. Таким образом, реализуется один из механизмов образования почечных камней (оксалаты кальция). Появляются исследования о том, что добавки кальция способствуют развитию рака предстательной железы, а также размножению патогенной микрофлоры, ухудшению всасывания кальция и витаминов и риску инфекционных заболеваний.

Для профилактики остеопороза рекомендуются достаточно высокие дозы кальция – до 1000–1500 мг в день. Поэтому законно возникает вопрос: помогает ли назначение препаратов кальция в таких дозах, чтобы остановить остеопороз и избежать переломов? Многие исследователи отвечают – «да». Но ряд ученых отвечают «нет», они говорят, что прием добавок кальция даже увеличивает частоту переломов.

Интересно, что аналогичные противоречивые мнения имеются и в случае одновременного приема витамина D вместе с препаратом кальция. Такие разногласия нередко заканчиваются ссорами, перепалками между исследователями, отстаивающими свои исключительные результаты и не только по кальцию и витамину D, но и по другим остеопротекторам. Например, такое я наблюдал на Всемирном конгрессе по остеопорозу в Испании (Seville, 2–5.05.2014) между европейскими и американскими коллегами. Европейские ученые считают препараты кальция и витамина D неэффективными в лечении остеопороза, поэтому рекомендуют лечить его только «Ранелатом стронция» («Бивалос»), который дает в Европе хороший эффект. США не получили хороших результатов от этого препарата, поэтому там считают, что «Бивалос» давать нельзя, так как он может вызвать (как и «Фосамакс») тяжелые осложнения в виде возникновения «атипичных» переломов, некроза костей челюсти и их перелома. При таком осложнении жевать пищу невозможно, кормить пациента можно только через зонд. Эти жуткие «атипичные» переломы не лечатся, протекают очень тяжело. К чести для препаратов кальция и витамина D такие осложнения не описаны.

В чем же причина таких противоречивых мнений, которые ставят нередко врача-практика в «тупик»? Главная причина – это конкуренция фирм за прибыль. Не совсем ясно, почему от Балтийского моря и до Камчатки все лекарства пьют по одной и той же схеме, инструкции, используют одни и те же, в основном импортные, препараты. Нередко не учитываются возраст и пол, характер питания, гормональный статус, состояние ЖКТ и прочие заболевания. Например, в стандарте РФ рекомендуется принимать «Кальций D_3

Никомед» иностранного производства. На наш взгляд, это неверный подход. Нами выявлено, что при остеопорозе у пациентов с переломами, полостными образованиями в костях, минерализация костной ткани может быть пониженной, нормальной, повышенной. Лечить таких пациентов необходимо по-разному. Поэтому вместо «Кальций D_3 Никомед» отечественная фирма «Парафарм» разработала три препарата. Первый – «Остеомед» – для пациентов с явным дефицитом кальция, не потребляющих молочные продукты, без дефицита витамина D. Второй – «Остео-вит D_3» – для пациентов, имеющих дефицит D_3, достаточную или повышенную МПК. Третий – «Остеомед Форте» – для лиц с выраженной остомаляцией, низкой МПК, при низких значениях показателей минерализации по TBS шкале, при полостных образованиях в трабекулярных отделах костей. Такой персонифицированный подход позволяет повысить эффективность лечения и резко уменьшить частоту негативного действия применяемого препарата.

Джон Канис (2014) считает, что в разных странах и регионах необходимо использовать разные препараты и методы лечения остеопороза, рахита, потом сравнивать результаты и делать выводы, что лучше. Только так можно добиться большего прогресса в мире по лечению костно-мышечных заболеваний.

Увлекаясь ударными дозами кальция, мы искусственным образом мешаем всасыванию других микроэлементов, минералов и аминокислот. Многие из этих питательных веществ также необходимы для здоровья костей. Ведь в формирование остеопороза вносит вклад не только дефицит кальция. Логично допустить, что проводить профилактику и лечение остеопороза только с помощью препаратов кальция или других препаратов («Фосамакс», «Бивалос») без учета его многофакторного патогенеза было бы слишком примитивно, а иногда и вредно.

Какая же доза кальция признана оптимальной? Физиологическая суточная доза составляет около 700 мг. Оказывается, что для поддержания необходимого уровня Ca в организме здорового человека вполне достаточно того кальция, который поступает с пищей. Именно в натуральных продуктах питания соотношение кальция с другими полезными составляющими находится в оптимальном для всасывания составе. Обобщая вышесказанное, отметим, что прием препаратов кальция, витамина D для профилактики и лечения требует продуманного подхода и лечить нужно не остеопороз и рахит, а больного. Необходим персонифицированный подход с учетом множества факторов,

обуславливающих болезнь. Предлагаемый препарат для лечения может быть эффективным, но по меньшей мере не нужным, а по большому счету – потенциально опасным. В то время как кальций, поступающий из продуктов питания, совершенно не опасен для здоровья.

Обмен магния и фосфора

При гипервитаминозе D происходят значительные нарушения в магниевом и фосфорном обмене. Нами проведено исследование магниевого обмена в связи с фосфорно-кальциевым обменом у 52 детей с D-витаминной интоксикацией. У большинства детей (46) клиника гипервитаминоза D была обусловлена завышением курсовых профилактических и лечебных доз витамина D в 5–16 раз больше рекомендуемых. Возраст детей – от 2 до 19 месяцев. Мальчиков было 29, девочек – 23. Большинство детей с D-витаминной интоксикацией получали искусственное (20) и смешанное (21) вскармливание. Состояние было легким у 7 (I группа), среднетяжелым – у 26 (II группа) и тяжелым – у 19 детей (III группа). Одновременно нами изучались показатели Mg, Ca, P у 30 здоровых детей (контрольная группа). Результаты исследований представлены в табл. 2.

Таблица 2

Содержание в сыворотке крови Mg, Ca, P в зависимости от тяжести гипервитаминоза D

Группа	Биохимические показатели, мг %					
	Mg		Ca		P	
	M ± m	%	*M ± m*	%	*M ± m*	%
Контроль	3,2±0,39	100	10,1±0,27	100	5,02+0,19	100
I группа (легкий ГВ-D)	2,7 ± 0,22	84	10,7 ± 0,29	106	4,7 ± 0,21	94
II группа (средняя тяжесть)	1,9 ± 0,27	59	12,8 ± 0,33	127	3,5 ± 0,17	70
III группа (тяжелый ГВ-D)	1,22 ± 0,33	38	14,9 ± 0,71	148	2,9 ± 0,63	57

Как видно из табл. 2, с нарастанием степени тяжести D-витаминной интоксикации увеличивалось количество Ca в сыворотке крови у больных с тяжелым гипервитаминозом D – до 14,9±0,71, в контрольной группе –

10,1±0,27 мг %. Одновременно установлен параллелизм в содержании Mg и P, концентрация которых с увеличением тяжести интоксикации заметно падала по сравнению с показателями Ca. Причем даже при легкой степени гипервитаминоза D сдвиги в содержании магния в сыворотке крови оказались демонстративнее, чем с кальцием. Более значительные изменения магниевого обмена были при средней и тяжелой формах заболевания. Таким образом, при гиперкальциемиях, развившихся на почве D-витаминной интоксикации, снижается концентрация магния в сыворотке крови. Этот показатель наряду с гипофосфатемией является одним из чувствительных и надежных показателей гипервитаминоза D. Гипомагниемия и гипофосфатемия сохраняются более длительное время после отмены препарата витамина D. Так, содержание кальция в крови у большинства детей (49) нормализовалось на 10–14 день пребывания в стационаре, тогда как у половины больных (27) концентрация P и Mg была сниженной даже через 1–1,5 месяца.

На основании проведенных исследований можно заключить, что при гипервитаминозе D отчетливо выражен кальциево-магниевый антагонизм. По мере нарастания концентрации кальция снижается содержание магния в сыворотке крови, что может быть использовано для диагностики D-витаминной интоксикации. Одновременно отмечены тесная связь и синхронность в фосфорно-магниевом обмене. Так, количество Mg в крови снижается соответственно уменьшению концентрации неорганического P.

Нормализация содержания Ca в крови происходит на 5–12 день после отмены препаратов витамина D. Нарушения в обмене Mg и P более стабильны. У половины больных гипервитаминозом D содержание их не достигло нормальных величин даже через 1–1,5 месяца. Таким образом, определение в сыворотке крови концентрации фосфора и магния может быть использовано для ретроспективной диагностики гипервитаминоза D.

Механизм повреждающего действия витамина D на ткани и биологические мембраны

Механизм повреждающего действия витамина D на ткани долго оставался неясным. Предполагали, что это связано с развивающимся при гипервитаминозе D гиперкальциемическим состоянием. Но сейчас

установлено, что развитию метастатической кальцификации при D-витаминной интоксикации могут предшествовать разнообразные структурные и биохимические изменения в клетках и клеточных органеллах различных органов и тканей. Эти изменения, по мнению ряда исследователей, играют определяющую роль в механизме токсического действия витамина D. Причем гистохимические и биохимические сдвиги в тканях (еще до развития кальцификации) могут быть обусловлены прямым повреждающим действием препарата или каких-то его метаболитов. В. Б. Спиричев и соавт. (1973) полагали, что токсическое действие витамина D на ткани связано с его способностью накапливаться в липопротеиновых мембранах, нарушая их структуру и функциональную активность. О повреждающем действии токсических доз витамина D на структуру и функцию липопротеиновых мембран клеток и клеточных органелл свидетельствуют результаты исследования активности некоторых ферментов, связанных с мембранами субклеточных структур. Выяснилось, что витамин D_2 in vitro подавляет общую активность мембраносвязывающего фермента лизосом-β-глюкозидазы.

В середине XX в. было установлено, что наибольшие изменения при гипервитаминозе D происходят в митохондриях (Покровский А. А., Конь И. Я., 1971). Они выражаются в их набухании, разобщении окислительного фосфорилирования и снижении способности к активному транспорту кальция. В результате набухания митохондрии принимают самую разнообразную форму и размеры, в их структуре появляются вакуолизация и дезорганизация крист. Известно, что митохондрии являются основным поставщиком энергии, необходимой для нормального протекания многочисленных энергозависимых биохимических процессов в клетке.

В связи с изложенным нам представляется интересным привести результаты собственных исследований о влиянии токсических доз витамина D на митохондриальные ферменты (табл. 3). Экспериментальные исследования были проведены на 60 беспородных молодых крысах-самках с исходным весом 50–60 г, содержавшихся на общевиварном рационе. Животным при помощи зонда вводился спиртовой раствор витамина D_2 в токсических дозах 20 000 МЕ ежедневно (II группа). Контролем служили 30 крыс такого же возраста (I группа). Диагноз гипервитаминоз D ставился на основании клинических данных (интоксикация, взъерошенность шерсти, плохой аппетит, усиленная жажда, истощение и др.),

биохимических исследований крови (Ca, неорганический P, Mg) и рентгенографии скелета. В разгар клинических проявлений заболевания у животных исследовалась активность ферментов и их органах (сердце, печень, почки, мышцы бедра). Сукцинат и малатдегидрогеназы изучали методом T. Oda и H. Okazaki (1958), цитохромоксидазу – методом S. Y. Cooperstein et al. (1951).

Таблица 3

Влияние токсических доз витамина D на общую активность ферментов

Фермент	Печень			Почки		
	Контроль	Опыт	%	Контроль	Опыт	%
ЦХО	18,52 ± 0,56 14,1	9,60 ± 0,81	51	30,6 ± 0,57	15,54 ± 0,83	50
СДГ	± 0,89	10,33 ± 0,93	73	34,2 ± 0,75	23,61 ± 1,14	69
МДГ	26,5 ± 0,77	24,8 ± 1,14	92	20,3 ± 1,29	20,2 ± 1,38	9,5
Фермент	Мышца сердца			Мышца бедра		
	Контроль	Опыт	%	Контроль	Опыт	%
ЦХО	39,73±1,15	14,17+0,86	36	16,03±1,07	7,5±0,62	46
СДГ	23,9±0,91 19,0	12,8±0,79	53	6,9+0,53	4,8±0,48	69
МДГ	±1,22	18,2 ±1,21	95	5,8 ±0,37	6,0±0,84	103

Примечание: ЦХО – в мкмоль/мин на 1 г сухой ткани; СДГ, МДГ – в мкг НТ, восстановленного 1 г сухой ткани за 30 мин при t = 37°.

Как видно из табл. 3, при гипервитаминозе D у животных значительно снижается активность ферментов, прочно связанных с митохондриальными мембранами. Так, в почках активность цитохромоксидазы составила 15,54±0,83 ммоль цитохрома С, окисленного 1 г сухой ткани (50 % от контроля); сукцинатдегидрогеназы (СДГ) – 23,61±1,14 мкг неотетразолия (НТ), восстановленного 1 г сухой ткани за 30 мин при температуре 37° (69 % от контроля).

Таким образом, результаты экспериментального исследования показывают, что в генезе гипервитаминоза D важное значение имеет повреждение высокими дозами витамина D митохондрий и их энергообразующего аппарата клеток. Эти выводы, которые приведены нами (Струков В. И., 1976), не укладывались в рамки классического взгляда на метаболизм витамина D, который сводился к тому, что действие витамина D обусловлено регуляцией кальциевого обмена посредством образования кальцийсвязывающего белка и к развитию гиперкальциемии. Позднее был открыт второй путь превращения 25(OH)D – аутокринный. Оказалось, что иммунные,

эпителиальные и клетки многих тканей в состоянии производить 1α-гидроксилазу и содержат рецепторы к витамину D. Установлено, что витамин D действует через два типа рецепторов – рецептор витамина D (VDR), типичный представитель стероидных/тиреоидных гормонов семейства транскрипционных факторов, и MARRS (membrane associated, rapid response steroid binding) – рецептор, известный как Erp57/Grp58 (Шварц Г. Я., 2005, 2008; Holik M. F., 2004). Гормон D – $1,25(OH)_2D$ имеет в 100 раз большее сродство с рецептором витамина D (VDR), чем 25(OH)D. Образующийся в почках $1,25(OH)_2D$ ведет себя как гормон с геномными функциями по всасыванию кальция в кишечнике, в то время как $1,25(OH)_2D$, образующийся в периферических тканях, имеет аутокринные/паракринные (негеномные) функции, угнетает синтез провоспалительных цитокинов, подавляет пролиферативные процессы и на образование СаСБ не влияет. Таким образом, есть все основания считать, что избыточные дозы витамина D могут нарушать аутокринный метаболизм этого витамина с нарушением внутриклеточных процессов, дефицитом энергии и вследствие этого накоплением в клетках кальция. Это нарушает гомеостаз клетки, вплоть до апоптоза и ее кальциноза.

При избыточном поступлении витамина D существует несколько путей инактивации $1,25(OH)_2D$: гидроксилирование 24-гидроксилазой почечной с образованием неактивного 24,25(OH)2D; лактонизация 26-лактоном и эпимеризация метаболита в клетках в 3α позиции. Кроме того, фактор роста фибробластов нейтрализует почечную 1α-гидроксилазу и повышает активность 24-ОН гидроксилазы. У детей раннего возраста, особенно новорожденных, имеет место незрелость ферментативных систем, осуществляющих метаболизм витамина D и реализацию тканевых эффектов его метаболитов на уровне клеток. Метаболит $24(OH)_2D_3$ обычно активен в условиях нормокальциемии, обеспечивая нормальный остеогенез, а также детоксикацию избытка витамина. При гиперкальциемии с накоплением активного метаболита гормона D апокриновые механизмы детоксикации, видимо, нарушаются. В результате увеличивается внутриклеточное содержание кальция, чему содействуют повышенная проницаемость биологических мембран, а также возникающий дефицит энергии на поддержание нормального содержания внутриклеточного кальция. Это чревато тяжелыми нарушениями в клетках вплоть до развития апоптоза и дальнейшего их склероза. Внутри клеток концентрация кальция в 100 000 раз меньше, чем снаружи. Поэтому, уровень Са вне и внутри клеток подлежит чрезвычайному кон-

тролю, а при попадании в цитозоль Са немедленно секвестрируется митохондриями. В то же время Са может быть ядовитым для клеток организма. Так, значительное повышение его внутриклеточной концентрации запускает механизмы клеточной гибели, некробиоза и апоптоза.

Теперь с получением новых данных о наличии рецепторов к витамину D в большинстве тканей организма, о втором типе аутокринных механизмов действия гормона D становятся более понятными описанные нами изменения в митохондриях клеток. Они могут быть обусловлены геномными и негеномными эффектами гормона D с накоплением кальция внутри клетки.

Генез костных изменений при гипервитаминозе D

Результаты многочисленных клинических и экспериментальных исследований свидетельствуют о том, что избыточное поступление витамина D в организм ведет одновременно к значительным сдвигам в обмене белков, липидов и мукополисахаридных структур костной ткани. Так, при длительном введении препарата возрастает содержание липидов, фосфолипидов, общих и свободных жирных кислот, триглицеридов, холестерина. Нарушаются также биосинтез и созревание коллагена, имеющего важное значение в процессах минерализации.

Известно, что в процессах костного ремоделирования, образования остеоида и резорбции кости важная роль принадлежит клеточным элементам – остеобластам (ОБ) и остеокластам (ОК). Остеобласты очень богаты нуклеиновыми кислотами, поэтому обладают интенсивной синтетической деятельностью. В костях $1\alpha,25(OH)_2D_3$ связывается с рецепторами костьформирующих клеток – остеобластами, вызывая повышение экспрессии ими лиганда рецептора активатора ядерного фактора кВ (RANKL) (Kitazava S., Kajimoto K., Kondo T., Kitazava R., 2003). Рецептор активатор ядерного фактора кВ (RANK), являющийся рецептором для RANKL, локализованным на преостеокластах (преОК), связывает RANKL, что вызывает быстрое созревание и превращение преОК в зрелые остеокласты. Только зрелые ОК резорбируют кость, что сопровождается выделением кальция и фосфора из минерального компонента (гидроксиапатита).

При нормальном поступлении витамина D этот процесс поддерживает необходимый уровень кальция и фосфора в крови. В свою очередь, адекватный уровень кальция (Ca^{2+}) и фосфора необходим для нормальной минерализации скелета. Одновременно существует защита от гиперкальциемии путем нейтрализации эффекта RANCL посредством остеопротегерина (OPG), который является уникальным «рецептором-ловушкой» для RANCL. Гликопептид OPG есть во всех тканях, имеющих рецепторы к гормону D, и блокирует взаимодействие RANKL с RANK.

При избыточном поступлении витамина D усиливается продукция $1\alpha,25(OH)_2D_3$, что снижает продукцию OPG и ведет к разбалансировке остеогенеза: усилению функции остеокластов, процессов разрушения костной ткани. Это и является главной причиной развития гиперкальциемии при гипервитаминозе D, накопления Ca в клетке и запуска токсических эффектов избыточных доз витамина D.

Таким образом, витамин D в токсических дозах вызывает изменение метаболизма костной ткани, в частности, оказывает определенное патологическое влияние как на процессы образования, так и резорбции. Однако механизм подобного действия во многом еще не ясен. Известно, что костная ткань является мишенью в действии витамина D, паратгормона. Поэтому расшифровка метаболических сдвигов в костной ткани, наступающих при гипервитаминозе D, в значительной степени зависит от раскрытия взаимосвязи этих биологически активных соединений, которые еще далеко не изучены.

В заключение приводим составленную нами схему этиологии и патогенеза D-витаминной интоксикации (рис. 12), из которой видно, что избыток витамина и его обменноактивных форм в организме оказывает разнообразное патологическое влияние на организм. Это выражается в способности препарата в завышенных дозах проявлять прямое токсическое действие на внутриклеточные процессы в различных органах и тканях – печень, почки, миокард, сосуды и другие органы. Важное значение в генезе заболевания имеет деминерализация костной ткани, нарушение нейроэндокринной регуляции и выделительной функции почек. Такие сдвиги ведут к развитию гиперкальциемии, гиперкальциурии и метастатической кальцификации мягких тканей.

Патологическая кальцификация при гипервитаминозе D, очевидно, не является следствием простого накопления Ca в крови. По-видимому,

она вызвана первичными биохимическими изменениями, протекающими в тканях при этом заболевании. Значительное место в механизме патологической кальцификации некоторые исследователи отводят соединительной ткани. В качестве матрицы, на которой образуются центры нуклеации, дающие начало кальцификации, могут выступать функциональные группы полимерных молекул, таких как мукополисахариды или структурированные белки, особенно коллагена. Однако этот процесс еще недостаточно изучен. Поэтому возникают следующие вопросы: с какими изменениями нуклеиновых матриц связана патологическая кальцификация: количественными или качественными? Какие структурные единицы соединительной ткани обладают большим тропизмом к кальцию и обусловливают его накопление?

Рис. 12. Этиология и патогенез гипервитаминоза D

Следует также подчеркнуть, что метаболизм витамина D тесно взаимосвязан в своем действии с гормонами, белковыми и минеральными веществами, витаминами, ферментными системами, а также с работой многих органов и систем (печень, почки, гипофиз, кора надпочечников и т.д.). И только учитывая весь этот комплекс факторов, можно приблизиться к пониманию патогенеза гипервитаминоза D.

Глава IV
ПАТОЛОГИЧЕСКАЯ АНАТОМИЯ

Первые сообщения о патоморфологических изменениях при гипервитаминозе D, основанные на экспериментальных данных, появились в конце 20-х – начале 30-х гг. прошлого столетия (Shohl A. T. et al., 1930; Ham A. W., 1933). В последующие годы уже были описаны патоморфологические изменения у отдельных больных, умерших от гипервитаминоза D. По данным Ю. Б. Вишневского, в мировой литературе до 1949 г. упоминается о 16 смертельных исходах, связанных с приемом больших доз витамина D. С 1950 г. в отечественной литературе патоморфологические данные описаны лишь у 9 больных, умерших от гипервитаминоза D_2 (Пляскова Л. М., 1962; Таболин В. А. и др., 1974). По Ю. Б. Вишневскому (1970), из 73 наблюдавшихся больных с D-витаминной интоксикацией летальный исход наблюдался у двух; М. И. Шевлягиной зарегистрирован один случай из 24 больных детей гипервитаминозом D. Иванова Е. Е., Петрушина А. Д. (2006) описывают 64 случая гипервитаминоза D у детей поступившихв клинику (Воронеж) в тяжелом состоянии. Все дети прошли через реанимационное отделение или отделение интенсивной терапии, при этом благодаря своевременной диагностике и проводимой адекватной терапии не было ни одного летального случая. Все дети наблюдались длительно в катамнезе. Под нашим наблюдением находилось 160 детей с гипервитаминозом D, из них умерло 4 (2,5 %). Итак,, по данным метаанализа указанных авторов профессиональных работ всего наблюдений с гипервитаминозом D было у 321 ребенка, из которых умерли 9. Таким образом, летальность от гипервитаминоза D у детей составляет 2,8 %. Она довольно высокая и значительно превышает летальность от пневмонии.

О частоте летальных исходов при гипервитаминозе D судить трудно, так как дети с проявлениями гипервитаминоза D погибают обычно от наслоившихся инфекций, чаще от пневмонии. Причем целенаправленные

исследования обычно не проводятся, поэтому свойственные данному заболеванию морфологические изменения остаются нераспознанными.

В настоящей главе представлены результаты экспериментальных патоморфологических исследований, а также анализ патологоанатомических данных четырех умерших детей с D-витаминной интоксикацией, проведенных нами совместно с патоморфологами В. П. Журковым и д.м.н., профессором В. С. Музыкантовой. В работе использованы гистологические, гистохимические, гистоэнзимологические исследования, электронная микроскопия и др.. Весь экспериментальный материал сохранен, и спустя 40 лет архивные простые и электронные блоки просмотрены заново. Материал был проанализирован с учетом новых данных о гипервитаминозе D на кафедре патологической анатомии Медицинского института Пензенского государственного университета (заведующий кафедрой – д.м.н. С. А. Мозеров). Результаты доложены на конференции молодых ученых в Санкт-Петербурге в 2011 г. «Мечниковские чтения» (Захарченко Е. А., Решетникова О. В.). Экспериментальные исследования были проведены на 60 беспородных молодых крысах-самках с исходным весом 50–60 г, содержавшихся на общевиварном рационе. Животным при помощи зонда в желудок вводился спиртовой раствор витамина D_2 в токсических дозах 20 000 МЕ ежедневно.

При макроскопическом исследовании трупов животных с проявлением гипервитаминоза D_2 наблюдалось полнокровие сосудов внутренних органов. У 14 из них сосуды мягких мозговых оболочек оказывались полнокровными. Поверхность плевры и брюшины влажная и тусклая. Слизистая просвета бронхов и трахеи была с полнокровными сосудами. Под висцеральной плеврой легких, особенно между долями, обнаруживались мелкоточечные кровоизлияния. Легкие нередко уплотнены, а на разрезах полнокровны. Язык обычно суховат. В пищеводе часто отмечалась синюшность. Слизистые оболочки желудка, тонкого и толстого кишечника были с полнокровными сосудами. Доли печени выглядели обычно увеличенными, а нижний край несколько закругленным. Ткань печени на разрезах полнокровная, тусклая, с коричневым оттенком. Поджелудочная железа также полнокровная, несколько увеличенная. При выраженных клинических проявлениях гипервитаминоза D под эпикардом и эндокардом сердца у животных

имелись различной величины темно-красные пятнистые кровоизлияния. Сердце на ощупь плотное, полости его расширены. Миокард, начиная с суммарных доз витамина D, равных 300 000 МЕ, приобретал однородный, буро-красный тусклый цвет.

Селезенка у всех животных была темно-красной со слегка морщинистой капсулой, на разрезах пульпа вишневого цвета, умеренного кровенаполнения. У трех животных под капсулой обнаружены мелкопятнистые кровоизлияния.

Первые видимые изменения в почках животных с экспериментальным гипервитаминозом D обычно определялись с общей суммарной дозой витамина D_2, равной 300 000 МЕ. Почки с поверхности становились тускловатыми, а на разрезах полнокровными. При суммарной дозе 400 000 МЕ и более на границе между корковым и мозговым слоями появлялись темно-красные вкрапления, одновременно нарастали сосудистое полнокровие и тусклость оболочек лоханок. Мочевой пузырь, как правило, заполнен мочой.

Результаты микроскопических исследований

Центральная нервная система. У экспериментальных животных с гипервитаминозом D в мягких мозговых оболочках коры полушарий продолговатого мозга, мозжечка и спинного мозга отмечалось нарастание полнокровия расширенных венозных сосудов. Пространства вокруг большинства сосудов любого отдела головного и спинного мозга расширены, нередко заполнены вышедшими из сосудов эритроцитами (пердиапедезное кровоизлияние). Местами определялись скопления глиальных клеток, образующих узелки. Хроматофильные вещества некоторых гигантских клеток Беца, ганглиозных и мультиполярных клеток зрительного бугра, продолговатого и спинного мозга разрыхлены и распылены. Такие клетки часто удлинены, диффузно и гомогенно окрашены в светло-синий цвет. Ядра клеток нередко увеличены, а граница их не всегда четкая. В некоторых клетках ядра плохо различались или в них не определялись ядрышки. Единичные нейроны мозга имели вакуоли. Описанная гистологическая картина центральной нервной системы при гипервитаминозе D свидетельствует о дегенеративных изменениях в нервных клетках. Это проявляется их набуханием, мутной белковой

дистрофией, периферическим хроматолизом и периваскулярным отеком, венозным полнокровием, а также продуктивной клеточной реакцией с формированием узелков из микроглиальных элементов.

Органы дыхания. Учитывая, что у всех четырех умерших детей с проявлениями D-витаминной интоксикации в легких при вскрытии обнаружена пневмония, была изучена в эксперименте вероятность развития ее при гипервитаминозе D. Установлено, что введение 600 000–1 000 000 МЕ витамина D вызвало у половины животных (белые крысы) клинические проявления пневмонии, что подтверждалось гистологически (рис. 13–16).



Рис. 13. Гистологический срез ткани легкого животного с экспериментальным гипервитаминозом D. Кальциноз стенок сосуда и межальвеолярных перегородок. Окраска по Косу, ×200

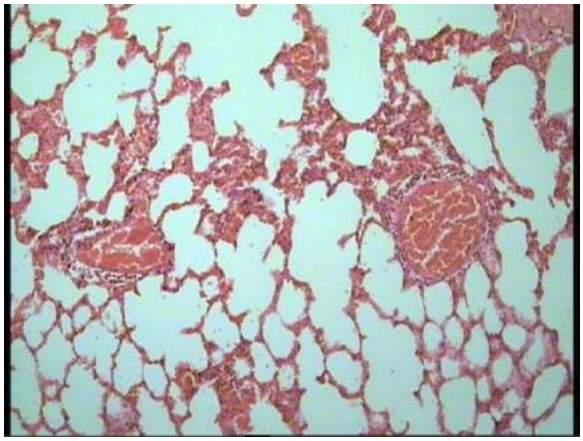

Рис. 14. Гистологический срез ткани легкого животного с экспериментальным гипервитаминозом D. Эмфизематозные изменения (2012). Окраска по Косу, ×200

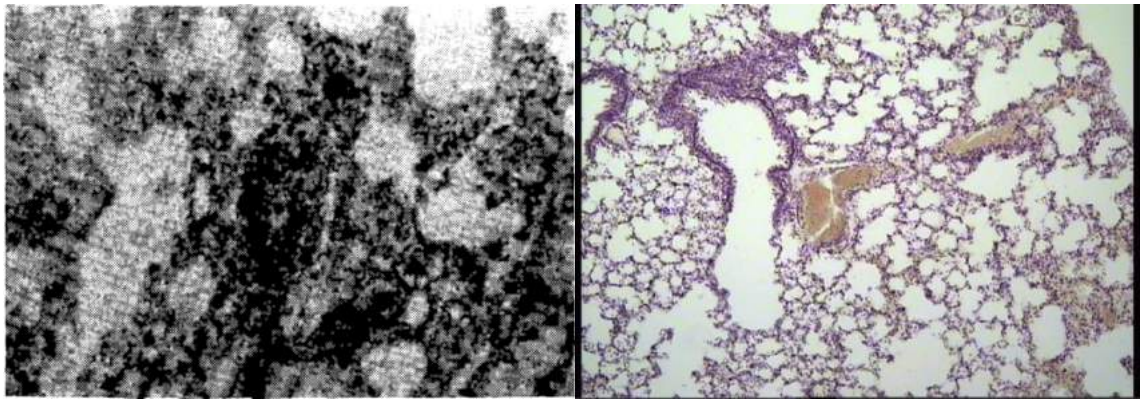

Рис. 15. Кальциноз легких. Утолщение межальвеолярных перегородок, их разрыв Явления продуктивного воспаления. Окраска по Коссу, ×200

Изменения в легких в эксперименте начинали появляться с получением 300 000 МЕ препарата и нарастали пропорционально увеличению суммарной дозы. Вначале отмечалось утолщение стенок бронхов. В клетках их эпителия появлялось мутное набухание или вакуолизация, сопровождающаяся некоторым смещением ядер, что часто сочеталось с явлениями десквамации эпителия. В межуточной ткани отмечалась продуктивная клеточная реакция из лимфоцитов и гистиоцитов в сочетании с единичными клетками инородных тел. Альвеолы были представлены узкими щелями и утолщенными стенками межальвеолярных перегородок.

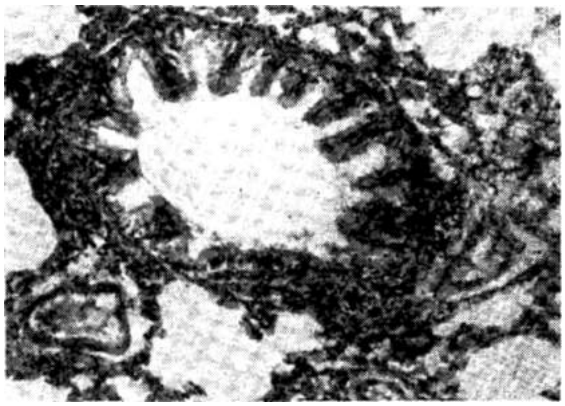

Рис. 16. Микрофотография легких. Отмечается перебронхит, мезобронхит с появлением лимфогистиоцитарных клеточных элементов на фоне межуточной пневмонии (2012). Окраска гематоксилин-эозином, ×200

Не все отделы трахеобронхиального дерева поражались в равной степени. Наиболее быстро морфологические изменения возникали в трахее. При гипервитаминозе средней тяжести они отмечались на протяжении всего бронхиального дерева, вплоть до терминальных бронхов. При тяжелых формах процесс распространялся до стенок альвеолярных ходов и альвеол. Эти нарушения вели к уменьшению эластичности и увеличению жесткости альвеолярных структур, разрыву альвеол, нарушению дренажной функции легких. Наряду с этим наблюдались выраженные нарушения в сосудах, которые возникали раньше нарушений легочной структуры. Описанная патология в легких совершенно не выявлялась у контрольных животных, а поэтому рассматривалась нами как характерные проявления гипервитаминоза D. В легких наряду с дегенеративным процессом, явлениями кальциевого метастазирования, продуктивного воспаления отмечалась картина неспецифической пневмонии. Это, по-видимому, обусловлено

присоединением инфекции. Известно, что гипервитаминоз D снижает иммунитет и ведет к повышенной проницаемости биологических мембран, что снижает защитные и барьерные функции легочной ткани. Таким образом, проведенные исследования подтверждают клинические данные о частом поражении при гипервитаминозе D органов дыхания в виде трахеобронхитов и пневмоний. При этом результаты экспериментов показали, что при избыточном назначении витамина D еще до развития пневмонии возникают дегенеративные изменения в легочной ткани вплоть до гибели отдельных клеток с последующим развитием склероза.

Органы кровообращения. В литературе описаны разнообразные поражения в виде метастатической кальцификации миокарда, клапанного аппарата сердца, коронарных сосудов, аорты и других крупных магистральных сосудов. В тяжелых случаях выявлены дегенеративные изменения и некроз миокарда с исходом в кальциноз, охватывающий до трети миокарда (Hass G. M. et al., 1966; Барлыбаева Н. А., Струков В. И., 1973, 1975).

При изучении в эксперименте патоморфологических поражений органов кровообращения при гипервитаминозе D выявлено, что на поперечных и продольных срезах левого и правого желудочков, межжелудочковой перегородки сердца мышечные волокна были утолщены, цитоплазма их (начиная с 300 000 МЕ введенного витамина) становилась мутной и мелкозернистой. Ядра большинства волокон имели овальную, округлую или пузырьковидную форму. Продольная миофибриллярность и поперечная исчерченность мышечных клеток становились незаметными. В препаратах между волокнами встречались единичные и групповые скопления эритроцитов, лежащие вне сосудов. Вокруг таких участков мышечные волокна фрагментированы, диффузно окрашены, без поперечной исчерченности. Ядра их пенистые и бледной окраски. Цитоплазма отдельных мышечных волокон глыбчата, гомогенизирована и базофильна. Выявлен некроз отдельных групп мышечных клеток с красным окрашиванием по Селье, положительной PAS-реакцией, устойчивой к амилазе. Наиболее демонстративные изменения были со стороны сосудов, особенно в начальной части аорты.

Ранние признаки гипервитаминоза D со стороны сосудов проявлялись в виде пролиферации эндотелия и отека соединительной ткани. С нарастанием тяжести заболевания соли кальция отлагались в

средней и дистальной части аорты. С увеличением продолжительности и тяжести заболевания обызвествление распространялось вглубь. Накопление и отложение липидных веществ под эндотелием вело к формированию в интиме сосудов бляшек, которые в тяжелых случаях почти полностью закрывали просвет сосуда (рис. 17, 18). Местами в сосудах имелись участки некроза, которые в процессе репарации служили основной причиной развития соединительной ткани в средней и наружной оболочках, что приводило к возникновению рубца и стенозу сосудов. В результате перечисленных изменений стенки сосудов становились толстыми, ригидными, а их внутренняя поверхность – неровной.

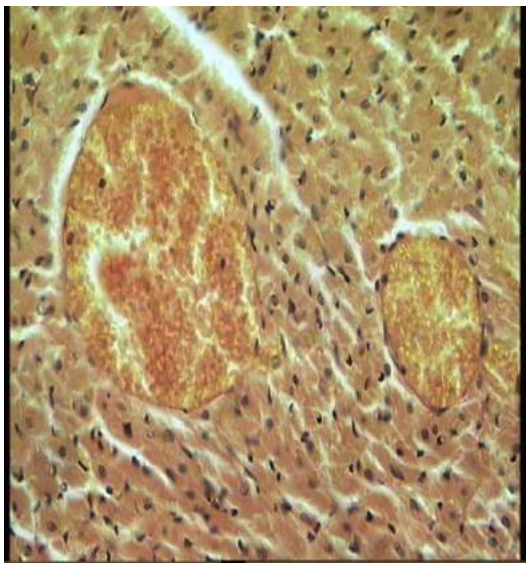

Рис. 17. Дистрофия миокарда. Окраска гематоксилин-эозином, ×200



Рис. 18. Сосуд эластического типа с проявлением слоистого кальциноза, ×200

У некоторых животных были отмечены проявления артериитов. В общем артерииты и периартерииты не имели обязательной связи с дегенеративным процессом обызвествления артерий. Появление их, по-видимому, было обусловлено токсическим воздействием гиперкальциемии, на основании того, что ответная реакция на большие дозы препарата у отдельных животных сопровождалась скоплением вокруг сосудов миокарда гистиоцитов, нейтрофилов, лимфоцитов. Н. А. Барлыбаева, В. И. Струков (1975, 1976) считают, что характер воспаления стенок артерий и окружающей их ткани при гипервитаминозе D напоминает Ашоф-Талалаевские узлы, очень сходен с таковым при узелковом периартериите, красной волчанке и ревматизме.

При электронной микроскопии в препаратах сердца наблюдалась вакуолизация сарколеммы и ее мембраны. В сарколемме также отмечено появление белковых гранул (около 20 А° в диаметре), которые местами создавали плотный ажурный рисунок. Выявлялось нарушение мембран митохондрий; ядра мышечных клеток принимали вид ядер железистых клеток, т.е. их поверхность становилась неровной, с многочисленными выступами, фестонами (рис. 19).



Рис. 19. Электронно-микроскопические изменения в сердце при экспериментальном гипервитаминозе D. В саркоплазме явления вакуолизации, разжижение мембран митохондрий и ядра. Ядро мышечной клетки принимает форму ядер железистых клеток

Таким образом, гистологическая картина поражения органов кровообращения при гипервитаминозе D характеризуется отеком, мукоидным и фибриноидным набуханием, нарушением проницаемости сосудов с появлением диапедезного кровоизлияния и кальциевого метастазирования. Этот процесс в сосудах сочетается с межуточным отеком миокарда, дегенеративными явлениями в мышечных волокнах в виде дистрофии и мелкокапельного жирового перерождения при капиллярно-венозном полнокровии. Наряду с дегенеративными изменениями в миокарде и сосудах в тяжелых случаях встречаются очаги некрозов групп или отдельных мышечных клеток и фокусы заместительного склероза. Описанные изменения могут вызвать сердечную недостаточность, нарушение кровообращения отдельных органов и систем с последующим изменением их функций.

Органы пищеварения. Кишечник является важным органом-мишенью для витамина D. В связи с этим изменения в нем при гипервитаминозе D представляют научный и практический интерес. В

пищеводе экспериментальных животных (белые крысы) особых изменений не отмечалось. В желудке границы между отдельными клетками эпителия были смазаны. Цитоплазма клеток менее прозрачна. Ядра клеток равны по величине, но различны по интенсивности окраски. Поверхностный эпителий местами отслоен, и на обнаженных участках появились свободно лежащие эритроциты. Нередко поверхностный эпителий становился низким, кубическим и даже плоским. В главных и в меньшей степени в обкладочных клетках наблюдалась вакуолизация цитоплазмы с отторжением их от базальной мембраны и гибелью их. Собственный слой слизистой оболочки желудка часто утолщен. Отмечалась клеточная инфильтрация его, состоящая из лимфоцитов, плазматических клеток, единичных эозинофилов и нейтрофилов. Иногда наблюдалось диапедезное кровоизлияние.

В мышечном слое желудка обнаруживались разрыхление ткани, переполнение кровью капилляров и вен. Артерии пустые, их стенки утолщены набухшим эндотелием, местами с явлениями пролиферации. В строме сосудов – мукоидное и фибриноидное набухание.

Отложения солей кальция и слизистой вначале появлялись в *tunica propria* и базальных мембранах, позже – в различных местах, особенно около мышечной пластинки слизистой оболочки. В тяжелых случаях наступало обызвествление всех слоев желудка.

Каждый отдел кишечника (двенадцатиперстной, тонкой и толстой кишок) имел отчетливую структуру. В некоторых местах наблюдалась десквамация покровного и железистого эпителия, особенно в двенадцатиперстной и тонкой кишках. Ядра отторгнутых клеток эпителия и прилежащих к ним клеток обычно резко гипохромны, пенисты. Цитоплазма этих клеток имела однородно-розовую окраску. В собственном слое слизистой оболочки нередко определялся отек рыхлой соединительнотканой стромы с явлениями клеточной инфильтрации (лимфоцитарная, плазмоцитарная, эозинофильная, нейтрофильная), которая на поздних этапах эксперимента распространялась на мышечный слой.

В печени гистологически гипервитаминоз D проявлялся нечеткостью клеточной структуры. Цитоплазма гепатоцитов была мутной, в ней появлялась зернистость. Ядра приобретали пенистую структуру, более бледную окраску. В цитоплазме печеночных клеток центральных отделов долек появлялись мелкие капельки жира и зерна. На поздних этапах наблюдалось уменьшение

размеров и дискомплексации клеток печеночных балок с последующей гибелью клеток и распадом цитоплазмы, кариопикнозом, кариолизисом или кариорексисом (рис. 20). В звездчатых купферовских клетках имелись зеленые зерна гемосидерина. Отмечалось расширение пространства Диссе. Таким образом, в тяжелых случаях большая часть клеток печени находилась в состоянии белково-липоидной дистрофии, заканчивающейся гибелью клеточных элементов, продуктивной клеточной реакцией и разрастанием неспецифической грубоволокнистой соединительной ткани с возможным переходом в цирроз печени.

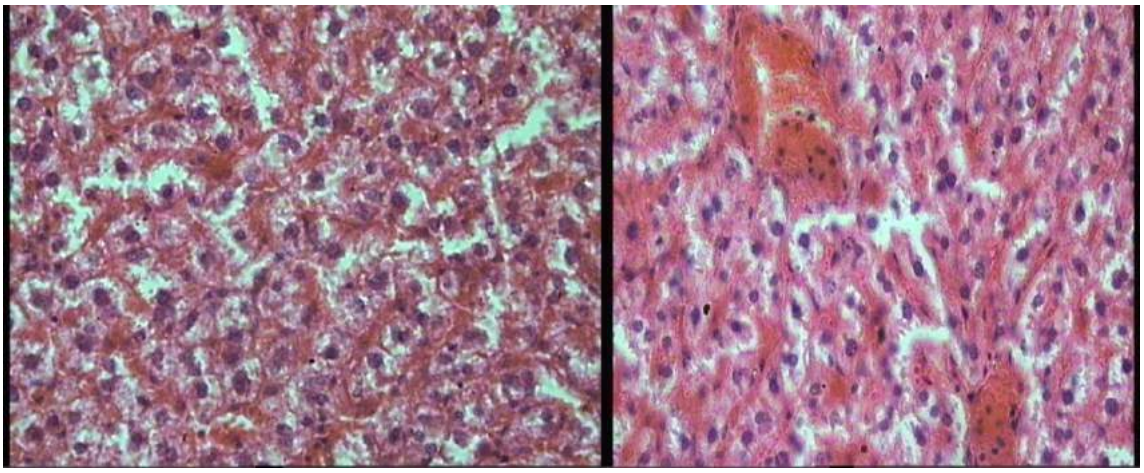

Рис. 20. Дискомплексация клеток печеночных балок с их гибелью и распадом цитоплазмы, кариопикнозом, кариолизисом, ×200

Гистологические исследования поджелудочной железы позволили выявить полнокровие органа и начальные проявления гибели паренхиматозных клеток на поздних этапах эксперимента. Интересно отметить, что поджелудочная железа, так же как и печень, трудно поддается кальцификации, так как кальцинаты в поджелудочной железе являлись редкой находкой.

Поражение почек, важнейшего органа мишени гормона D. Выявлены мукоидное, фибриноидное и воспалительно-склеротические изменения артерий и артериол с сужением их просвета и накоплением глыбок и зерен кальция по ходу внутренней эластической мембраны. Отдельные канальцы подвергались глубокой дистрофии и атрофии (рис. 21). Сохранившиеся канальцы были растянуты, а эпителий их уплощен, просветы заполнены густой коллоидоподобной, эозинофильно окрашенной массой (цилиндры).

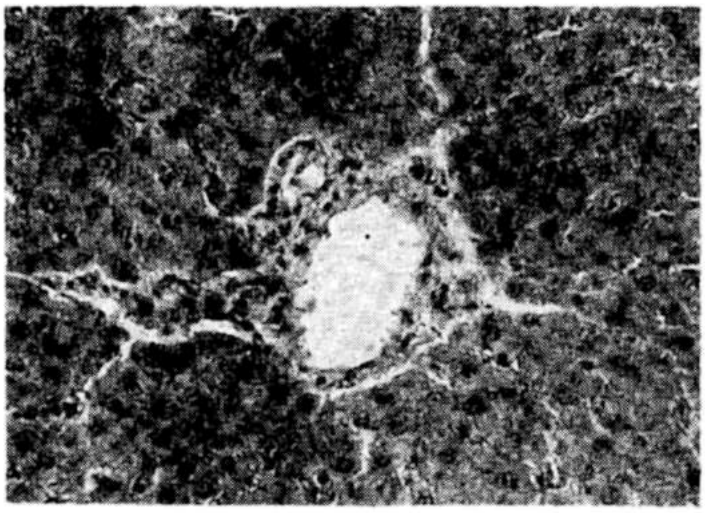

Рис. 21. Печень, белковая дистрофия в гепатоцитах. Явления переваскулита. Окраска гематоксилин-эозином, ×300

У 21 животного в межуточной ткани почек отмечалась лимфоцитарная, плазмоцитарная и лейкоцитарная инфильтрация на фоне выраженного сосудистого полнокровия капиллярного и прекапиллярного типа. Нефрокальциноз почек выявлен у 11 животных (окраска по Коссу).

По сравнению с канальцами поражение клубочков было менее выраженным. Так, явления экстракапиллярного гломерулонефрита, отложение солей извести в сосудистых сплетениях клубочков наблюдались только в 10 случаях (рис. 22). Изменение лоханок и чашечек почек характеризовалось лимфоплазмоцитарной и лейкоцитарной инфильтрацией, явлениями метаплазии переходного эпителия в многослойный уплощенный, их склерозом.

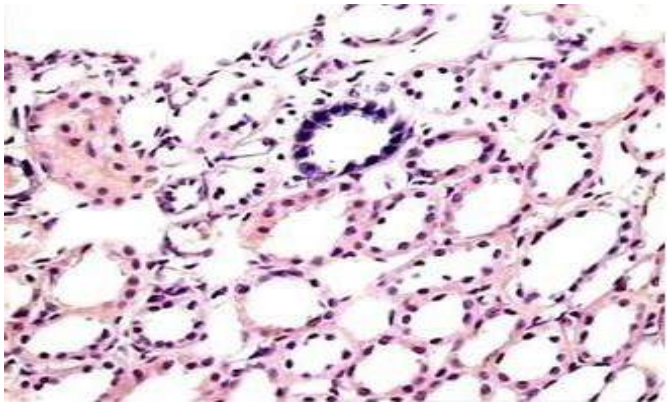

Рис. 22. Почка белой крысы, получившей 800 000 МЕ витамина D. Явления некронефроза (гибель эпителия извитых канальцев с явлениями кариолизиса). Отложение солей Са в стенке собирательной трубочки. Окраска гематоксилин-эозином, ×200

Электронно-микроскопические исследования почек показали изменения митохондрий с появлением в них осадка солей кальция. При этом происходило уменьшение количества митохондрий. В цитоплазме обнаруживались изменения вакуолей, а также плотные частицы (рис. 23).

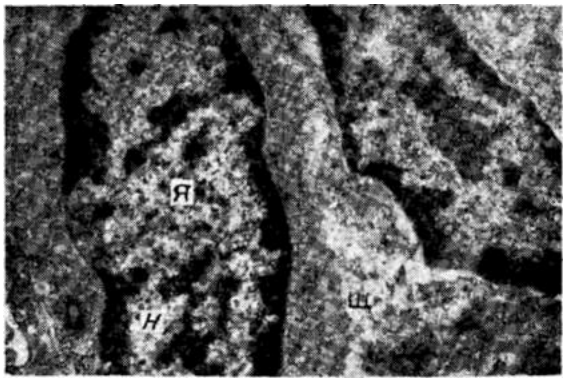

Рис. 23. Электронно-микроскопические изменения в почках при экспериментальном гипервитаминозе D, (×16 000)

Межклеточные щели (Щ) железистых клеток почек заполнены остатками цитоплазмы, по-видимому, разрушенных клеток: наблюдаются гранулы рибосом, короткие белковые нити и мембранные обрывки эндоплазматической сети. В цитоплазме железистых клеток – неспецифическая вакуолизация. Ядра (Я) железистых клеток гипертрофированы с резким разграничением хроматина (Х) от нуклеоплазм (Н).

Патоморфологические изменения при гипервитаминозе у детей изучены недостаточно. В связи с этим мы приводим результаты основных патоморфологических исследований трупов 4 детей, погибших от D-витаминной интоксикации в возрасте от 4 до 9 месяцев. Эти исследования были проведены совместно с патоморфологом д.м.н. В. С. Музыкантовой. Наиболее выраженные патоморфологические изменения у умерших детей были выявлены со стороны сердечно-сосудистой системы, почек, желудочно-кишечного тракта, а также органов дыхания.

Сердечно-сосудистая система. Изменения аорты характеризовались отеком, базофилией, липоидозом и кальцинозом стенки. В миокарде обнаруживались отек стромы, полнокровие сосудов, отложение солей извести – кальцинаты (рис. 24). Мышечные клетки были набухшими, при окраске эозином на одних участках отмечались исчезновение миофибрилл, гомогенизация цитоплазмы. На других

участках в мышечных клетках были видны крупные перинуклеарные вакуоли. При окраске по Селье эозинофильные участки давали фуксинофилию, были PAS-позитивны, давали положительную реакцию на фибрин. Вокруг фокусов эозинофилии был наиболее выражен отек стромы, который сопровождался увеличением стромальных клеток. Наибольшие повреждения миокарда выявлялись в субэндокардиальных и субэпикардиальных отделах правого и левого желудочков, перегородке между желудочками, папиллярных мышцах.

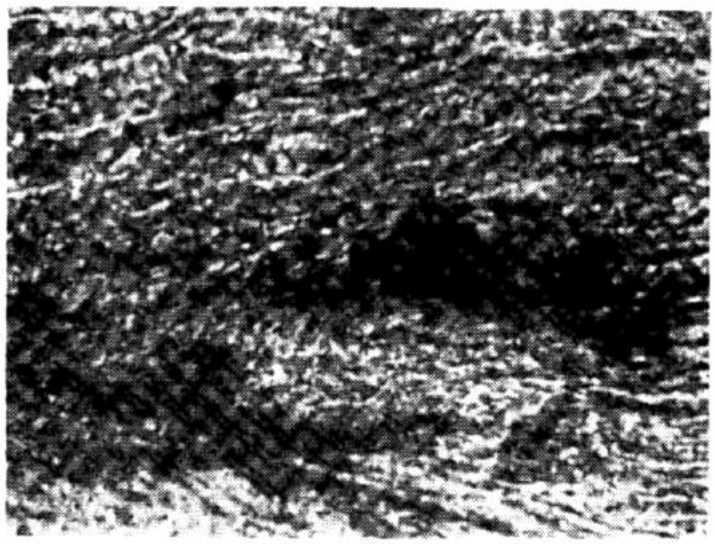

Рис. 24. Гистологический срез миокарда девочки А.,
погибшей от пневмонии, с явлениями выраженного гипервитаминоза D_2.
В мышечном слое отчетливо выражены явления отека, отложения солей
кальция, окрашивающиеся по Коссу в черный цвет, ×200

Поражение почек. У всех умерших детей в почках обнаружены явления пролиферативно-мембранозного гломерулонефрита, интерстициального пиелонефрита с отложением солей извести в эпителии канальцев. Клубочки почек – различной величины и формы. В некоторых из них была видна лапчатость. Отмечалось значительное увеличение количества клеточных элементов клубочков за счет выраженной пролиферации мезагиальных и эндотелиальных клеток. В просветах капсулы содержались гомогенная розовая масса и клетки слущенного эпителия. Эпителий извитых канальцев набухший, с нечеткой границей между клетками. Цитоплазма клеток мелкозернистая, с мелкими вакуолями, на отдельных участках полупрозрачная, почти пустая; ядра клеток округлые, расположены то базально, то слегка смещены к

периферии. В просвете отдельных канальцев содержались гомогенные розовые массы. Встречались канальцы, в эпителии которых видны отложения солей извести. Строма почечных лоханок отечна, разрыхлена, на отдельных участках в ней и в интерстиции коркового слоя видны клеточные инфильтраты из лимфоцитов, гистиоцитов, лейкоцитов.

Желудочно-кишечный тракт. В печени наблюдались набухание печеночных клеток, зернистой цитоплазмы, жировая дистрофия с микрофокусами некрозов. Встречались группы печеночных клеток с гомогенизированной цитоплазмой, пикноморфными ядрами или без ядер. По ходу портального тракта располагались лимфогистиоцитарные клеточные инфильтраты. Стенка кишечника отечна, полнокровна, покровный эпителий местами слущен. Под слизистым слоем отмечалась лейколимфацитарная клеточная инфильтрация. У одного ребенка в тонком кишечнике отмечались явления катарально-десквамативного энтерита.

Изменения в легких характеризовались наличием пневмонии у всех четырех умерших детей. При этом пневмония была у трех серозной, у одного абсцедирующей. Стенка большинства бронхов разрыхлена, диффузно инфильтрирована лимфоидными клетками, лейкоцитами, сосуды в них полнокровны. Эпителий бронхов на отдельных участках десквамирован, а на других – некрозирован, просветы бронхов, как правило, заполнены то только лейкоцитами, то лейкоцитами и слущенными клетками цилиндрического эпителия, то некротическим дентритом либо гомогенными розовато-фиолетовыми массами. Легочная ткань неравномерно полнокровная. Просветы альвеол заполнены лейкоцитами, слущенными клетками альвеолярного эпителия, эритроцитами и гомогенными розовато-фиолетовыми массами, которые в отдельных альвеолах покрывают внутреннюю их поверхность. У одного ребенка наблюдались абсцедирующая пневмония, фибринозный плеврит. При этом просветы многих альвеол были выполнены полинуклеарными лейкоцитами, межальвеолярные перегородки некротизированы. Плевра была разрыхлена, отечна, инфильтрирована лейкоцитами. На плевре видны наслоения фибринов, пронизанных лейкоцитами.

Таким образом, при гипервитаминозе D у детей патоморфологические изменения отмечены практически во всех органах и тканях, в которых имеются рецепторы к витамину D, особенно в органах-мишенях к гормону D. Так же как и у экспериментальных

животных, они характеризовались дистрофическими процессами в различных органах и тканях. Более значительны они в сердечной и сосудистой системах, что характеризуется отеком, мукоидным и фибриноидным набуханием, нарушением проницаемости сосудов с появлением диапедезных кровоизлияний. Нарушение морфологии в сосудах ведет к нарушению микроциркуляции в них и имеет тотальный характер. Это можно объяснить тем, что в кровеносном русле при гипервитаминозе D имеется высокая концентрация кальция, а также присутствием печеночного и почечного метаболитов витамина D в завышенной концентрации. Именно этим можно объяснить выявленную в сосудах пролиферацию эндотелия и адвентициальных элементов, склероз и отложение в их стенках солей кальция. Эти обстоятельства ухудшают гемодинамику, способствуют трофическим нарушениям в различных органах, присоединению вторичной инфекции с развитием пиелонефрита, пневмонии и других осложнений.

Гиперкальциемия способствует отложению солей кальция в миокарде, стенках сосудов, легких, кишечнике, почках, роговице глаза, надпочечниках и других органах. Возможен кальциноз. **Кальциноз – это отложение солей кальция в любых мягких тканях или органах, в которых соли в нерастворенном состоянии содержаться не должны.** Все указанное приводит к нарушению функций жизненно важных органов. В клиническом и прогностическом отношении наибольшую опасность представляет поражение сердца, сосудов, почек в связи с развитием длительной гипертензии, почечной недостаточности.

Глава V

КЛИНИЧЕСКИЕ РЕАКЦИИ НА ВИТАМИН D

Побочные и токсические реакции

Порог токсичности витамина D имеет большие индивидуальные колебания. Граница между терапевтическими и токсическими дозами не установлена, поэтому трудно указать такую, которая вызывает явление гипервитаминоза. Еще Е. М. Лепский в 1953 г. считал, что предельной дозой, не сопровождающейся симптомами интоксикации, является 8000 МЕ на 1 кг веса ребенка в день при условии, если длительность приема не превышает 20–45 дней. Удивительно, что спустя 70 лет эта доза снова подтверждена рядом исследователей. Так, в «Руководстве Общества эндокринологов США» для клинической практики допускается доза витамина D до 8000–10000 МЕ (Holik M. F. и соавт., 2011). Сторонники еще больших доз утверждают, что токсическая доза витамина D в тысячи раз превосходит терапевтическую, а поэтому практически D-гипервитаминоз не встречается. Однако столетние наблюдения показали, что такое утверждение не соответствует истине. В литературе имеется немало сообщений, указывающих на возможность развития гипервитаминоза D при сравнительно небольших передозировках препарата, а также на индивидуальную повышенную чувствительность к нему (Баяндина С. А., Ольховская А.Г., 1970; Святкина К. А., Якубова С. Н., 1971; Lieben L. et al., 2013).

Возможность развития D-витаминной интоксикации от небольших доз, близких к физиологической потребности организма, связывают с генетически обусловленной повышенной чувствительностью рецепторов к витамину D. Возможны случаи непереносимости и идиосинкразии к препарату. Однако нельзя отождествлять реакции этого типа с гипервитаминозом D, это абсолютно разные состояния. Выделение таких реакций важно для исключения гипердиагностики гипервитаминоза D.

Ряд отечественных и зарубежных авторов возникновение гипервитаминоза D от применения небольших доз препарата рассматривают как проявления лекарственной аллергии. Так, Л. М. Слободян (1971) описала 20 случаев гипервитаминоза D у детей, развивавшегося от применения небольших доз (от 300 000 до 600 000 МЕ на курс лечения).

Однако описанные случаи, на наш взгляд, не являются гипервитаминозом D, так как у всех этих больных не описана характерная клиника и не приведены доказательные биохимические изменения в крови (гиперкальциемия, гиперкальциурия, не исследовалась концентрация 25(OH)D, паратгормон). Об аллергической природе реакции на витамин D свидетельствовала эозинофилия, лимфоцитоз, увеличение лимфоцитарного и снижение лейкоцитарного индексов. Таким образом, в литературе имеется ряд исследователей, которые к гипервитаминозу D относили различные реакции организма на витамин D, смешивая в одну группу специфические и неспецифические проявления побочного и токсического действий препарата. Такое положение дел можно объяснить отсутствием четкого определения клинико-биохимического понятия «гипервитаминоз D». Указанные обстоятельства являются основной причиной небезразличной гипердиагностики D-витаминной интоксикации от малых доз, а также отхода некоторой части практических врачей от специфической профилактики рахита. Такое игнорирование может привести к учащению цветущих форм рахита, синдрому остеомаляции, спазмофилии.

Большинство исследований и сообщений по гипервитаминозу D базируется в основном на немногочисленных наблюдениях. Поэтому считаем необходимым привести собственные данные. С 1965 по 2012 г. в лечебно-профилактических учреждениях г. Петропавловска, Алма-Аты (Казахстан), ОДКБ им. Н. Ф. Филатова г. Пензы обследовано 4900 детей в возрасте от 1 до 19 месяцев, получавших витамин D с целью профилактики и лечения рахита. В задачу исследования входило выявление детей с гипервитаминозом D, расшифровка структуры реакции организма детей на витамин D, а также выяснение особенностей течения гипервитаминоза D в зависимости от степени чувствительности детей к данному препарату.

Результаты исследования показали, что из 4900 детей, получавших витамин D, у 207 (4,1 %) поставлен первоначальный диагноз «гипервитаминоз D». У этих детей отмечены различные клинические реакции на препарат или большие передозировки витамина D. По

характеру ответных реакций организма детей на этот препарат выделены три группы детей (I–III). Всем проведено комплексное клинико-лабораторное обследование, включающее биохимические маркеры гипервитаминоза D: кальций, неорганический фосфор в сыворотке крови, щелочная фосфатаза, экскреция кальция с мочой, проба Сулковича и при необходимости другие.

Дети I группы (18 человек – 8,6 %) имели клинические реакции на небольшие дозы препарата – на курс до 300 000–400 000 МЕ. Клинчески это проявлялось тем, что применение профилактических или несколько завышенных доз препарата вело к появлению рвоты, тошноты, ухудшению аппетита, расстройству стула. У всех детей этой группы не было выявлено ни одного случая гиперкальциемии или гиперкальциурии. Повторная попытка дать препарат приводила к повторению описанных реакций. Отсутствие характерных для гипервитаминоза D изменений как в момент ответной реакции организма, так и в катамнезе позволило нам выделить этих детей в особую группу побочных реакций типа пищевой аллергии, непереносимости, идиосинкразии и др., не тождественных D-витаминной интоксикации. Выделение таких реакций имеет важное значение для исключения избыточной диагностики гипервитаминоза D.

Дети II группы (160 человек – 77,7 %) имели достоверные клинические и биохимические проявления гипервитаминоза D от значительно завышенных доз витамина D (900 000–21 000 000 МЕ). Структура этих реакций также неоднородна. В зависимости от клинических проявлений и степени чувствительности организма детей к витамину D было выделено три подгруппы (высокочувствительные – II-A, чувствительные – II-B, относительно резистентные – II-C).

Клинические проявления гипервитаминоза D у детей с высокой чувствительностью (II-A подгруппы) были примерно такими же, как в I группе, они характеризовались симптомами поражения желудочно-кишечного тракта (тошнота, рвота, иногда жидкий стул), часто с острым началом. Однако, в отличие от I группы, клинические признаки развивались спустя 10–20 дней от начала терапии витамином D, когда ребенку уже было дано от 600 000–до 2 000 000 МЕ витамина D, т.е. в дозах, значительно превышающих профилактические. Кроме того, реакция детей II-A подгруппы отличалась большей тяжестью, появлением токсикоза I–III степени, значительными изменениями со стороны цен-

тральной нервной системы в виде раздражительности, вялости, заторможенности, нарушения сна. Кроме расстройства деятельности органов желудочно-кишечного тракта (тошноты, рвоты, анорексии и др.), у значительной части детей происходили изменения в других органах и системах, определялись отчетливые биохимические сдвиги. Анализ показал, что реакции на витамин D у детей I группы и II-А подгруппы принципиально различны. В I группе – это непереносимость: у организма сразу же после приема препарата или спустя некоторое время возникала ответная реакция в виде рвоты, тошноты, ухудшения аппетита. У детей II-А подгруппы – это острый гипервитаминоз D.

У детей II-В подгруппы (81 человек – 36,2 %), чувствительных к дозам витамина D, значительно превышающим не только профилактические, но и лечебные (от 2 до 8 млн МЕ), клинические проявления ответных реакций организма были отчетливыми и соответствовали описаниям при гипервитаминозе D. Эти больные составляли большую часть, условно обозначены как «чувствительные» к витамину D. Во II-В подгруппе гипервитаминоз D протекал чаще в острой форме. У больных выражены отчетливые изменения со стороны большинства органов и систем: раздражительность (74 %), нарушение сна (67 %), снижение аппетита (97 %), тошнота (95 %), рвота (71 %), бледность (91 %), симптомы интоксикации (37 %), тахикардия (75 %), приглушенность тонов (25 %), дизурические расстройства (45 %) и др. Следовательно, клиническая картина гипервитаминоза D у детей II-В подгруппы очень напоминала таковую у детей II-А подгруппы. Однако в отличие от последней клиника заболевания развивалась после приема гораздо больших доз препарата – более 2 000 000–3 000 000 МЕ и в более поздние сроки (через 3–6 недель). Наряду с этим у детей II-В подгруппы симптоматика гипервитаминоза D отличалась большей стабильностью, и они медленнее выходили из состояния токсикоза, несмотря на проводимую терапию и отмену препарата.

У детей II-С подгруппы (37 человек) также были клинические особенности ответной реакции организма на витамин D. Даже значительные передозировки препарата (8 000 000 МЕ и выше) вызывали у детей слабовыраженные симптомы интоксикации (I и редко II степени) с затяжным течением. Именно по этой причине больные названной группы в течение длительного времени (3–5 месяцев и больше) принимали витамин D, нередко в больших дозах, однако клинические признаки острой D-витаминной интоксикации были смазанными, неотчетливыми. Так, в

период разгара гипервитаминоза D у этих детей почти в два раза реже были проявления со стороны желудочно-кишечного тракта, не было нейротоксикоза. С учетом изложенного, дети II-С подгруппы условно названы «относительно резистентными к витамину D». Несмотря на менее тяжелое их состояние, на высоте интоксикации и в катамнезе у них выявлялись различные изменения со стороны сердца, почек, желудочно-кишечного тракта, костной системы.

У детей III группы (28 человек – 13,5 %), несмотря на значительные передозировки препарата (до 6 000 000–8 000 000 МЕ и выше), не было клинических и биохимических проявлений гипервитаминоза как в момент наиболее интенсивной дачи витамина D, так и при наблюдении в катамнезе. Это позволило нам условно назвать III группу детей «резистентной» к витамину D и выделить из группы больных гипервитаминозом D. Естественно, такие дети должны находиться под наблюдением, так как возможно бессимптомное (латентное) течение заболевания.

Таким образом было выявлено следующее:

1. Клинические проявления на витамина D возникают при употреблении самых различных курсовых доз – от 5 000–10 000 до 21 000 000 МЕ; Клиническая характеристика реакции организма детей на препарат неоднородна. Имеются два типа клинических реакций организма детей на витамин D: побочные и токсические.

Побочные реакции на препарат возникали при относительно правильном применении препарата. Клинически это проявлялось в том, что в первые дни (до 12 сут) после приема витамина D появлялись рвота, понос, тошнота, нередко ухудшался аппетит. Общая доза витамина D, принятая этими детьми, не превышала 300000 МЕ.

Токсические реакции на препарат (гипервитаминоз D) обусловлены действием завышенных доз витамина D на курс от 400–600 тыс. МЕ до 21 млн. МЕ. Проявлялись они определенными клинико-биохимическими признаками: анорексией, тошнотой, рвотой, потерей массы тела, гиперкальциемией, гипофосфатемией, гипомагниемией, гиперкальциурией и др. Возможны случаи непереносимости и идиосинкразии (побочные реакции). Нельзя отождествлять реакции этого типа с гипервитаминозом D, это абсолютно разные состояния. Выделение таких реакций важно для исключения гипердиагностики гипервитаминоза D.

2. По степени чувствительности к витамину D были выделены следующие группы детей: «высокочувствительные», у которых имелись клинические проявления на суммарную дозу до 2 000 000 МЕ; «чувствительные» – на дозу 2 000 000–8 000 000 МЕ; «слабочувствительные» – дети, у которых реакции возникали только на значительную передозировку – от 8 000 000 МЕ и выше; «резистентные» к витамину D – это дети, у которых, несмотря на большую передозировку препарата (свыше 10 000 000 МЕ), клинические и биохимические признаки гипервитаминоза D отсутствовали.

3. Тяжесть D-витаминной интоксикации не зависит от величины суммарной передозировки препарата. У некоторых детей развился тяжелый токсикоз на полученную дозу 2 000 000–4 000 000 МЕ, в то же время у некоторых пациентов интоксикация была не значительной или отсутствовала на более высокие передозировки – 6 000 000–10 000 0000 МЕ.

4. Клиническая картина реакций на полученную суммарную дозу препарата находилась в прямой зависимости от чувствительности ребенка к данному препарату. Причины столь различной чувствительности к витамину D не установлены. В основе, видимо, лежит повышенная генетическая чувствительность рецепторов организма к витамину D. У каждого родителя (мать, отец) чувствительность VDR к гормону D может быть повышенной (+) или пониженной (–). Поэтому варианты чувствительности к витамину D у их ребенка могут быть следущие: ++ (высокая), +– (норма), – – у матери и отца (резистентность).

5. Основными причинами гипервитаминоза D, гиперкальциемии являются завышение детям профилактических и лечебных доз витамина D без учета ультрафиолетового климата, времени года, возраста, характера вскармливания и состояния ребенка, одновременное назначение витамина D и препаратов кальция, рыбьего жира, витамина D и УФО, лечение рахита без учета остроты течения и тяжести рахитического процесса. Это еще раз подчеркивает важность выбора адекватной, индивидуально подобранной дозы препаратов витамина D, а также необходимость должного клинического и лабораторного контроля.

Токсические реакции на витамин D. Гипервитаминоз D

Многочисленными исследованиями, проведенными в XX в., было показано, что клиника гипервитаминоза D у детей разнообразна и зависит от целого ряда факторов, в частности от характера вскармливания, способа и длительности приема витамина D, возраста ребенка, наличия сопутствующих заболеваний (гипотрофия, экссудативный диатез, черепно-мозговые травмы и др.). Более быстрое развитие интоксикации и нарастание ведущих симптомов имеют место в первые три месяца жизни ребенка. Это обусловлено возрастными особенностями обменных процессов, а также лабильностью ферментативных систем (Шицкова, В.В.,1971).

Было установлено, что заболевание протекает в виде острой и хронической интоксикации. Острая интоксикация возникает обычно при приеме повышенных или высоких доз витамина D в течение 2–12 недель, а хроническая – при приеме препарата более длительное время: от 5 до 8 месяцев и более. Основные клинические проявления острой и хронической интоксикации представлены в табл. 4, из которой видно, что при острой интоксикации у ребенка наблюдается тяжелое состояние в связи с развитием токсикоза II–III степени, частой рвотой, обезвоживанием и значительной гиперкальциемией. Хроническая интоксикация, несмотря на меньшую тяжесть интоксикации, приводит к значительному нарушению функции почек с выраженной протеинурией, гипофосфатемией.

Таблица 4

Основные признаки острой и хронической интоксикации
(Пляскова Л. М., 1967; Струков В. И., 1984, 2013)

Показатели	Острая интоксикация	Хроническая интоксикация
1	2	3
Доза витамина D_2	От 10 000 до 100 000 МЕ ежедневно (от 800 000 до 21 000 000 МЕ в течение 2–3 месяцев)	По 8 000–10 000 МЕ ежедневно, иногда больше в течение 5–8 месяцев
Степень токсикоза	Токсическое состояние II–III степени	I степень
Рвота	Частая – 2–3 раза в день, иногда бесчетное количество раз	От 1–2 раз в день до 2–3 раз в неделю

Продолжение табл. 4

1	2	3
Аппетит	Полный отказ от еды. Пьет охотно	Понижен
Стул	Задержан, после клизмы может быть и жидким, до 4–5 раз в сутки	Обычный или запор
Вес	Потеря веса 300–600 г и больше за 1–2 недели	Остановка в нарастании веса
Лицо	Осунувшееся, глаза обведены тенями, скучные	Бледное
Цвет кожи	Бледно-серый, часто с желтоватым оттенком	Бледный
Центральная нервная система	Потливость, вялость, апатия, адинамия, сонливость; повышенная	Возбуждение, плохой сон
Сердечно-сосудистая система	Тоны сердца приглушены, систолический шум у грудины в третьем-четвертом межреберье	Расширение левой границы, непостоянный систолический шум
Кровяное давление	Артериальное давление повышено до 120/80–160/90 мм рт. ст.	Гипертония
Печень и селезенка	Значительное увеличение печени (3–5 см), может быть увеличение селезенки (1,5–2 см)	Незначительное увеличение печени, но может и не быть
Изменения в анализах мочи	Белок от следов до 0,3 $‰_0$; пиурия, единичные гиалиновые и зернистые цилиндры; микрогематурия, эритроциты свежие	Белок от следов до 1,6 ‰, пиурия, соли, единичные свежие эритроциты, цилиндры
Кальций сыворотки крови	14–21,2 мг %	10.8–12,9 мг %
Фосфор сыворотки крови 25(OH)Д >100 nmol/ml (>40 ng/ml)	2,7–4,8 мг % >100 nmol/ml (>40 ng/ml)	2,5–5,6 мг % >100 nmol/ml (>40 ng/ml)

Окончание табл. 4

1	2	3
ЭКГ	Расширение комплекса QRS до 0,06–0,08 с, может быть норма	Расширение комплекса QKS до 0,07–0,08 с; низкий зубец Т в грудных отведениях
Сывороточный белок	Увеличение уровня белка до 7,5–8,5 г % за счет глобулинов	Может и не быть
Трансаминаза ГЩТ и ГПТ	Нормальное или незначительное увеличение до 77,5–94 ед. пересчета	Увеличение до 113–157, изредка 232 ед.
Кости	Обычной плотности, изредка могут быть участки остеопороза, краниотабес, полоски склероза в ростовой зоне	Плотные. На рентгенограмме отмечается избыточное отложение извести в диафизах кости и мягкие ткани

По клиническим аспектам гипервитаминоза D у детей опубликовано немало работ. Однако большинство из них основано на немногочисленных наблюдениях (от нескольких до 30–40 больных). В связи с этим мы приводим наши наблюдения за 107 детьми с D-витаминной интоксикацией в возрасте от 1 до 19 месяцев (мальчиков – 58, девочек – 49). В подавляющем числе случаев дети родились в срок, с нормальным весом. Период новорожденности протекал благоприятно. Обращает внимание большой удельный вес детей на смешанном и искусственном вскармливании – 88 человек (81 %), которые получали смеси, содержащие витамин D. 21 ребенок (19 %) получал грудное вскармливание. Психофизическое развитие у большинства детей соответствовало возрасту.

Диагноз гипервитаминоз D устанавливался на основании анамнестических данных, указывающих на передозировку витамина D, а также клинических проявлений заболевания. При этом учитывали анамнестические данные, особенности антенатальной и постнатальной, специфической и неспецифической профилактики рахита, вес при рождении ребенка, характер вскармливания. Диагноз подтверждался биохимическими исследованиями, в частности определением в сыворотке крови кальция, магния, неорганического фосфора, калия, натрия, кислотно-щелочного соотношения, содержания лимонной и

пировиноградной кислот, пробой Сулковича с последующим подтверждением биохимическими методами. Всем детям неоднократно исследовали кровь, мочу, при необходимости проводили другие исследования. Подробно изучалось функциональное состояние различных органов и систем с использованием биохимических, электрокардиографических и рентгенологических методов обследования. Клинико-биохимические сдвиги в организме рассматривались нами в зависимости от степени тяжести заболевания. На всех детей с проявлениями D-витаминной интоксикации заполнялась специальная карта обследования, в которой подробно фиксировались клинические данные, биохимические результаты исследований с учетом катамнеза и эффективности лечебных мероприятий.

В табл. 5 приведены основные клинические проявления гипервитаминоза D у наблюдавшихся детей. Из показателей видно, что D-витаминная интоксикация сопровождалась поражением практически всех органов и систем. Таким образом, гипервитаминоз D может привести к разнообразным нарушениям в организме, что позволяет нам перейти к изложению вопросов, касающихся состояния отдельных органов и систем при данном заболевании.

Изменения кожных покровов. Довольно часто отмечалась бледность кожных покровов и видимых слизистых, выраженность венозного рисунка на коже головы и туловища. Иногда бледность сочетается с сероватым или желтушным колоритом.

Состояние костной системы. Для гипервитаминоза D характерно наличие повышенной плотности костей, особенно черепа, с преждевременным закрытием большого родничка. Однако у 9 детей, получавших большие дозы витамина D_2 (от 2 000 000 до 6 000 000 МЕ), наблюдались отчетливые признаки цветущего рахита с размягчением краев большого родничка, краниотабесом, недостаточной кальцификацией эпифизов, бокаловидностью и характерными рентгенологическими проявлениями костей предплечий. Это соответствует данным, имеющимся в литературных источниках. Так, R. H. Follis (1955) экспериментально у животных, получивших большие дозы витамина D, выявил изменение в костях, которые расценивались как D-гипервитаминный рахит. На наш взгляд, большой интерес представляет пятилетнее исследование в катамнезе у 65 детей, перенесших тяжелое (22) и средней тяжести отравление витамином D

(Иванова Е. Е., Петрушина А. Д., 2006). У большинства больных (70 %) авторами выявлены признаки остеопороза (боли в костях, разряжение в тробекулезных отделах костей предплечья, гипокальциемия).

Таблица 5

Клиническая характеристика гипервитаминоза D у детей (107 человек)

Симптом заболевания	Частота признаков	
	абс.	%
1	2	3
Раздражительность	74	70
Вялость, заторможенность	53	49
Нарушение сна	69	64
Плохой аппетит	103	96
Потливость	41	38
Тошнота	96	90
Рвота	69	65
Бледность кожи	86	80
Гипотрофия I степени	38	36
Гипотрофия II степени	24	22
Гипотрофия III степени	3	2
Преждевременное закрытие большого родничка	17	15
Повышенная плотность костей	72	67
Размягчение костей (краниотабес, симптом Лепского)	9	8
Гипотония мышц	21	19
Слабость связочного аппарата	16	14
Токсикоз с обезвоживанием	28	26
Нейротоксикоз	9	S
Увеличение границ сердца	8	7
Тахикардия	89	83
Приглушенность тонов	24	22
Глухость тонов	15	13
Систолический шум	53	49
Дизурические расстройства	52	48
Пиелонефрит	23	21
Пневмония	30	26
Печень выступает на 2–4 см	37	34
Печень выступает от 4 см и больше	22	20
Селезенка выступает из-под реберья	25	23
Запоры	39	36
Неустойчивый стул	17	15
Понос	13	12

Нервная система. Наиболее ранними проявлениями являются раздражительность, вялость, заторможенность, нарушение сна. Механизм этих расстройств связывают со способностью витамина D_2 растворяться в липидном комплексе биологических мембран нервных клеток, что приводит к расстройству их деятельности. Вегетативные расстройства при D-витаминной интоксикации проявляются в виде повышенной потливости, наличия красного стойкого дермографизма, которые в сочетании с другими изменениями нервной системы расценивались врачами как проявления начального периода рахита. Это нередко служило поводом для дальнейшего увеличения дозы витамина D вместо отмены препарата.

Наиболее ярко выражены признаки поражения нервной системы при гипервитаминозе D, протекающем с токсикозом. Под наблюдением было 36 детей с D-витаминной интоксикацией, протекавшей с токсикозом. При этом неврологическая симптоматика зависела от типа токсикоза и его фазы. У 26 детей наблюдался токсикоз с обезвоживанием. В ирритативной фазе токсикоза превалировали общее возбуждение, раздражительность, психическое и моторное беспокойство, усиленная жажда. Эти симптомы сочетались с явлениями обезвоживания (запавшие родничок и глазные яблоки, снижение тургора тканей и т.д.) и развитием общей дистрофии. Упорная рвота, анорексия, снижение пищевой толерантности и глубокие сдвиги в обмене веществ способствовали тому, что у половины детей токсикоз носил затяжной характер.

В сопорозно-адинамической фазе токсикоза, наоборот, больные были вялыми, угнетенными, заторможенными. У 9 детей с D-гипервитаминозом токсикоз протекал по типу нейротоксикоза и характеризовался острым течением, быстрым ухудшением состояния с развитием у некоторых судорожного синдрома и потерей сознания. Вследствие наличия менингеальных знаков ряду больных с D-гипервитаминозным нейротоксикозом была сделана спинномозговая пункция. Описанные изменения при гипервитаминозе D вполне объяснимы теми изменениями в ЦНС, которые были выявлены в эксперименте на крысах (см. главу 4). Таким образом, при гипервитаминозе D у детей наблюдаются разнообразные изменения нервной системы: в виде функциональных, а также органических поражений.

Органы пищеварения являются наиболее ярким и довольно частым проявлением D-витаминной интоксикации. Уже в начале интоксикации у

ребенка снижается аппетит, вплоть до полной анорексии, появляется рвота 1–2 раза в день, а иногда даже после каждого приема пищи. Часто наблюдаются расстройства со стороны желудочно-кишечного тракта в виде запоров или поноса, а также неустойчивого стула. Одновременно имеет место задержка веса или его падение с развитием, гипотрофии. Эти нарушения по своей клинической картине нередко служили поводом для ошибочной диагностики различных кишечных заболеваний. Однако неоднократные бактериологические исследования испражнений на дизентерийного возбудителя, энтеропатогенную флору, стафилококк давали отрицательный результат.

Печень является важнейшим органом-мишенью для витамина D. Печень при гипервитаминозе D всегда реагирует. Витамин D является веществом липоидной природы, депонируется преимущественно в печени (Lawson D. E., 1973). В связи с этим использование высоких доз этого препарата даже в течение короткого срока может неблагоприятно повлиять на печень. Установлено, что отложение витамина D в печеночных клетках способствует ее жировой дегенерации (Шицкова В. В., 1971). Согласно данным Н. В. Блажевич (1968), токсическое влияние витамина D обусловлено образованием перекислых соединений, разрушающих структурную целостность и функциональную активность липопротеиновых мембран печеночных клеток и клеточных органелл. О нарушении функций печени у наших больных при гипервитаминозе D говорят гиперхолестеринемия, изменения в белковом и липопротеиновом спектрах крови, характеризующиеся снижением альбумино-глобулинового коэффициента, увеличением содержания α-липопротеидов.

На поражение печени D-гипервитаминозным процессом указывают наши экспериментальные данные (2011), в которых отмечается, что эта патология сопровождается увеличением веса печени, ее полнокровием и выраженными дистрофическими изменениями, а также появлением воспалительных инфильтратов. Однако печень, в отличие от многих других органов, наиболее трудно поддается кальцификации, что еще не совсем ясно исследователям.

Наши экспериментальные исследования подтверждают возможность поражения поджелудочной железы. Так, почти у трети животных с тяжелым гипервитаминозом D при гистологическом исследовании выявлены изменения со стороны поджелудочной железы.

Изменения сердечно-сосудистой системы. В середине XX в. в связи с учащением D-витаминной интоксикации и открытием активных форм витамина D было показано на возможность кардиопатий D-гипервитаминозной этиологии. Так, еще в 1960-х гг. в зарубежной литературе появлялись сообщения, что большие дозы витамина D могут вызвать у некоторых детей надклапанный стеноз аорты, стеноз периферических веточек легочной и почечной артерии. Одновременно было установлено, что в тяжелых случаях гипервитаминоза D вследствие дегенерации и некроза мышечных волокон могут развиваться обширные кальцификации, охватывающие до трети миокарда. Клапанный аппарат сердца также поражается в результате субэндокардиального накопления мукополисахаридов, мукоидного и фибриноидного перерождения с последующими фиброзом и кальцинозом. (Hass G. M. et al., 1958).

Экспериментально доказано, что выявленным изменениям при гипервитаминозе D предшествуют дегенеративные изменения, в частности некроз стенки сосудов с разрушением эластичной ткани, отложением мукополисахаридных структур. Одним из наиболее ранних проявлений повреждающего действия витамина D на сосуды является снижение активности митохондриальных ферментов, сукцинат- и глутаматдегидрогеназ, моноаминооксидазы, аденозинтрифосфатазы (Kobylinski S., 1971). Указанные изменения в сосудах служат основной причиной стеноза сосудов (реже аневризмы), что также способствует развитию сердечной недостаточности. Описаны патоморфологические изменения сердца умершего десятимесячного ребенка, получившего 14 400 000 МЕ витамина D. На секции было обнаружено обызвествление всех сосудов сердца. По мнению авторов, передозировки витамина D могут способствовать миокардиосклерозу.

Анализ наших наблюдений у 80 % детей с гипервитаминозом D выявил изменения со стороны сердечно-сосудистой системы в виде тахикардии, приглушения тонов сердца, появления систолического шума на верхушке и в 5 точке. У 24 больных детей отмечены значительные изменения. При этом степень выраженности указанных изменений находилась в зависимости от тяжести заболевания. На ЭКГ чаще всего наблюдались расширение комплекса QRS до 0,06–0,09 с (в норме до 1 года – 0,04–0,05 с), изменения зубцов Т и Р в грудных отведениях. У 5 больных детей изменения сердечно-сосудистой системы были наиболее

демонстративными и выражались тахикардией, значительным расширением границ сердца, глухости тонов, увеличением печени и появлением отеков. Указанные изменения интерпретированы как проявления диффузного миокардита с нарушением кровообращения.

В качестве примера поражения сердца при гипервитаминозе D приводим следующее наблюдение.

Антон К., 6 месяцев, поступил в клинику с жалобами матери на плохой аппетит, рвоту, запоры и повышенную температуру. Ребенок от молодых здоровых родителей. У матери первая беременность, протекавшая благоприятно. Роды в срок, масса при рождении 3900 г, рост 51 см. Период новорожденности протекал без особенностей. Ребенок вскармливался грудью беспорядочно, с 2 месяцев переведен на смешанное вскармливание, а с 4 месяцев – на искусственное. Со второго месяца ребенку с профилактической целью был назначен витамин D по 2 капли концентрированного спиртового раствора (8 000 МЕ) 1 раз в день. В возрасте 5,5 месяца участковым педиатром диагностирован рахит, поэтому доза витамина увеличена до 10 капель (40 000 МЕ) в день. Ребенок получил около 2 500 000 МЕ витамина D.

С введением больших доз витамина D у ребенка ухудшился аппетит, появилась рвота, кожные покровы стали бледными, отмечено плохое прибавление массы, повысилась температура до субфебриальных цифр. При поступлении в клинику состояние ребенка тяжелое. Мальчик раздражительный, беспокойный. Выражена бледность кожных покровов и видимых слизистых. Дермографизм красный, широкий и стойкий. Питание понижено. Подкожно-жировой слой истончен на туловище и конечностях. Большой родничок 1×1 см. Легкое облысение затылка, имеются четки, на ребрах нижняя апертура грудной клетки расширена. Границы сердца перкуторно увеличены влево на 2,5 см кнаружи от сосковой линии, правая – по парастериальной линии. Сердечные тоны значительно приглушены, короткий мягкий систолический шум на верхушке и в 5 точке. Пульс 176 ударов в минуту удовлетворительного наполнения, артериальное давление 80/45 мм рт. ст. Печень по сосковой линии выступает на 5 см, селезенка – на 1,5 см. Живот мягкий, безболезненный.

Анализ мочи: белок–0,03 %; удельный вес– 1003–1004; лейкоциты – 8–10 в поле зрения.

Анализ крови: Hb – 61; эр. – 3 600 000; л. – 10 800; п. – 3 %; с. – 58 %; лимф. – 35 %; мон. – 4 % ; РОЭ – 6 мм/ч. Кальций крови – 12,6 мг %, магний – 0,96 мг %, неорганический фосфор – 3,1 мг %.

ЭКГ – нарушение процессов возбуждения и процессов восстановления в миокарде, нарушение внутрижелудочковой проводимости. Диагноз: гипервитаминоз D III степени тяжести, период разгара, острое течение с преимущественным поражением сердечно-сосудистой системы, гипотрофия II степени. После отмены витамин D, проведения дезинтоксикационной терапии и перевода на рациональное вскармливание по возрасту состояние ребенка улучшилось, и через 7 дней он выписан из стационара под наблюдение участкового педиатра с рекомендацией повторить ЭКГ и контроль массы тела.

При анализе ЭКГ у 39 детей выявлены нарушения внутрипредсердной и внутрижелудочковой проводимости (7 больных), замедление внутрипредсердной и внутрижелудочковой проводимости (9), увеличение систолического показателя (15), нарушение обменных процессов в миокарде желудочков (16).

Артериальное давление у 1/5 больных оказалось повышенным (максимальное давление до 105–165 мм рт.ст.). В настоящее время большинство авторов указывают, что при гипервитаминозе D артериальная гипертония обусловлена чаще всего поражением почек.

Таким образом, нарушения со стороны сердечно-сосудистой системы при D-витаминной интоксикации довольно разнообразны. Чаще всего они проявляются в виде тахикардии, аритмии, приглушения сердечных тонов, систолического шума и повышения артериального давления. Иногда поражение сердечно-сосудистой системы и гипертония превалируют в клинической картине заболевания.

Нарушение функции почек при D-витаминной интоксикации является одним из частых проявлений этого заболевания. Изменения со стороны почек могут обнаруживаться как при остром, так и при хроническом течении. Нами изучено функциональное состояние почек у 59 детей с проявлениями гипервитаминоза D и поражением почек вследствие получения больших доз витамина D (от 4 500 000 до 19 000 000 МЕ). Клиника проявлялась в виде дизурических расстройств, наличия мочевого синдрома (протеинурия, лейкоцитурия, гематурия, цилиндрурия), а также гипертензии и повышения содержания остаточного азота.

У всех больных клиника гипервитаминоза D, как правило, имела тяжелое и среднетяжелое течение. У них были выражены симптомы общей интоксикации со сниженным аппетитом, появлением рвоты, а также

изменениями сердечно-сосудистой системы. Температурная реакция имела место у 19 больных. Со стороны периферической крови у 27 детей отмечались лейкоцитоз и ускоренная СОЭ.

В начале заболевания наблюдались полиурия с дизурическими расстройствами, усиленная жажда, снижение аппетита. В дальнейшем появились изменения со стороны мочи, а также сдвиги ряда биохимических показателей. В острый период гипервитаминоза D у всех детей была положительная проба Сулковича (+ + + и + + + +). Удельный вес мочи, как правило, был низким (1002–1008). В анализах мочи у 31 ребенка выявлена протеинурия от 0,033 до 0,66 %. Лейкоцитурия отмечалась у всех детей от 15–30 лейкоцитов в поле зрения до скоплений, не поддающихся подсчету, микрогематурия – у 23. У большинства обследованных детей в острый период гипервитаминоза D в моче были гиалиновые, зернистые цилиндры, часто пропитанные солями (обычно не больше 5–8 в поле зрения), кристаллы солей в большом количестве. При бактериологическом исследовании мочи выделены кишечная палочка у 11 больных, стафилококк – у 5, протей – у 3.

Проба Зимницкого у 17 больных выявила нарушение концентрационной функции почек. Очищение по эндогенному креатинину (у 11) было также сниженным – от 33,8 до 60 мл/мин на 1,73 м^2. Указанную симптоматику можно объяснить токсическим характером поражения ткани почек с последующим присоединением инфекции и развитием пиелонефрита у 20 детей. Эти данные не противоречат имеющимся литературным.

У всех детей с D-гипервитаминозным поражением почек были выражены биохимические сдвиги, которые характеризовались гиперкальциемией ($M \pm m = 13{,}7 \pm 0{,}876$ мг %), гиперхолестеринемией (214 ± 1,67 мг %). Концентрация калия и магния в сыворотке крови уменьшалась (соответственно в мг % до 11,6 ± 0,69 и 1,03 ± 0,136). У 29 обследованных детей в разгар заболевания отмечалась гипофосфатемия ($M \pm m = 3{,}23 \pm 0{,}144$). Эти данные наряду со снижением концентрационной способности почек можно объяснить поражением проксимальных отделов канальцев, участвующих в резорбции фосфатов.

У 13 детей в остром периоде D-витаминной интоксикации повышалось АД до 100–165 мм рт.ст. и у 9 увеличивалось содержание остаточного азота в крови (44–59 мг %). Трое детей, поступивших в

клинику в тяжелом состоянии, имели проявления острой почечной недостаточности, которая характеризовалась олигурией (на фоне низкого удельного веса мочи), гиперкалиемией, гипермагниемией, повышением остаточного азота и гипертонией.

Таблица 6

Биохимические показатели в зависимости от степени гипервитаминоза D

Биохимические показатели M±m	Степень тяжести гипервитаминоза D		
	Легкая	Средняя	Тяжелая
Кровь			
Ca, мг %	10,4 ± 0,33	12,3 ± 0,28	14,3 ± 0,52
P, мг %	4,7 ± 0,14	3,8 ± 0,15	2,9 ± 0,82
Mg, мг, %	2,9 ± 0,18	1,8 ± 0,14	0,92 ± 0,13
K, мг %	16,3 ± 0,61	12,7 ± 0,67	10,8 ± 0,94
Цитрат, мг %	2,5 ± 0,039	3,1 ± 0,048	4,3 ± 0,086
Пируват, мг %	1,34 ± 0,155	2,05 ± 0,256	2,97 ± 0,093
Моча			
Реакция Сулковича	+ + или + + +	+ + +	+ + + или + + + +
Кальциурия, мг/кг в сутки	6,3–9,7	7,7–12,6	9,4–18,8
Очищение по кальцию, мл/мин	3,1–5,9	5,1–8,9	0,2–6,5
Фосфатурия, мг/кг в сутки	17,1–23,2	22,3–39,5	29,6–47,4

В табл. 6 представлены данные, характеризующие зависимость функционального состояния почек и биохимических сдвигов от степени тяжести гипервитаминоза. Как видно, степень тяжести гипервитаминоза D находилась в прямой зависимости от повышения содержания кальция в крови, а также от кальциурии. Так, содержание Ca в крови у детей с проявлениями гипервитаминоза D колебалось от 10,2 до 21 мг %. По мере нарастания Ca в крови усиливалась кальциурия до 18,8 мг/кг в сутки (в норме – до 5 мг/кг в сутки). С возрастанием гиперкальциемии и гиперкальциурии усиливались гипофосфатемия (до 2,9 ± 0,82 мг %) и гиперфосфатурия (до 29,6–47,4 мг/кг в сутки), что отражено в табл. 6.

Развитие почечной патологии при гипервитаминозе D связывают с гиперкальциемией. При этом степень тяжести нефропатии и ее выраженность в основном определяются уровнем и продолжительностью гиперкальциемии и гиперкальциурии (Журков В. П., Струков В. И., 1975; Барлыбаева Н. А., Струков В. И., 1984). Наиболее ранним и характерным признаком гиперкальциемии является поражение функции нефрона,

которое проявляется в нарушении концентрационной способности почек. В основе механизма сниженной концентрационной способности почек лежит повреждение поворотно-противоточной множительной системы в результате нарушения проницаемости клеточных мембран, а в далеко зашедших случаях – вследствие кальцификации дистального отдела канальциевой системы почек и отложения кальция в мозговом веществе. Если гиперкальциемия исчезала до возникновения вторичного воспалительного процесса в интерстициальной ткани и развития необратимых структурных изменений, концентрационная способность почек полностью восстанавливается. При более значительном поражении и появлении морфологических изменений почки утрачивают функцию подкисления мочи. Это содействует развитию почечного канальциевого ацидоза. Последний в свою очередь способствует гиперкальциурии, которая приводит к большему поражению почек. В связи с этим имеет место значительное нарушение электролитного баланса. О снижении резорбционной способности проксимальных канальцев при гипервитаминозе D у детей свидетельствуют альбуминурия и гликозурия. Одновременно присоединяется поражение клубочкового аппарата, что проявляется снижением гломерулярной фильтрации и почечного кровотока. Вначале снижается скорость клубочковой фильтрации и почечного плазмотока без нарушения фильтрации. При нормализации кальциевого обмена прежде всего восстанавливается клубочковая фильтрация, несколько медленнее – плазмоток.

Полученные нами данные соответствуют имеющимся новым литературным. Так, Е. Е. Иванова, А. Д. Петрушина (2006) при обследовании в катамнезе в течение пяти лет у 65 детей с гипервитаминозом D отметили устойчивое нарушение концентрационной функции почек в виде гипоизостенурии.

В качестве примера поражения почек при гипервитаминозе D приводим следующее наблюдение.

> Костя Л., 3 месяца, поступил в больницу с диагнозом двусторонняя пневмония вируснобактериальной этиологии. Ребенок от второй беременности, доношенный, масса при рождении 4000 г. Материально-бытовые условия хорошие, ребенок много пребывал на свежем воздухе. До двухмесячного возраста вскармливался грудью, затем переведен на смешанное вскармливание. С 1 месяца ребенку с целью профилактики рахита проведен курс УФО (25 сеансов).

Одновременно был назначен рыбий жир по 1/2 чайной ложки два раза в день ежедневно. С 2,5 месяца стал получать витамин D с профилактической целью по 4000 МЕ в день. Поскольку у ребенка был диагностирован рахит, доза спиртового раствора витамина D_3 была повышена до 100 000 МЕ в день. Всего ребенок за 10 дней получил 1 000 000 МЕ витамина D. На 7–8-й день у мальчика появились вялость, снижение аппетита, тошнота, повышение температуры до 37,5–38°. Состояние ребенка при поступлении в клинику тяжелое. Выражены проявления токсикоза с эксикозом. Большой родничок запавший (2×2 см), черты лица заострены. Кожные покровы и видимые слизистые бледные. Питание понижено. Масса 6050 г. В костной системе изменений не отмечено. Границы сердца несколько расширены влево. Сердечные тоны приглушены, короткий мягкий систолический шум на верхушке. Пульс 180 ударов в минуту. Со стороны легких патологии не выявлено. Живот слегка вздут, печень выступает на 5 см из под края реберной дуги, селезенка – на 1 см. Стул неустойчивый. Дизурические расстройства в виде частого и болезненного мочеиспускания.

Анализ крови: Hb – 54 ед.; цветн. индекс – 0,9; эр. – 3 030 000; л. – 15 100; э. – 1; п. – 20; с.– 32; лимф. – 40 %; мон. – 7 %; СОЭ – 50 мм/ч.

Анализ мочи: удельный вес – 1002; белок – 0,033 %; лейкоциты – 45–60 в поле зрения; зернистые, солевые цилиндры 3–5 в поле зрения, в большом количестве клетки слущенного эпителия и солей. При посеве мочи выделен условно-положительный штамм стафилококка, чувствительный к неомицину. Проба Сулковича + + +.

Биохимические исследования: кальций крови – 13,7 мг/%; фосфор – 3,5; магний – 0,93; остаточный азот – 54 мг %.

ЭКГ – снижение процессов восстановления в миокарде желудочков.

Диагноз: гипервитаминоз D III степени тяжести, почечная форма, вторичный пиелонефрит, период разгара, течение острое. После отмены препарата, проведения активной терапии (пенициллин, внутривенное капельное введение плазмы, глюкозосолевых растворов, преднизолона) общее состояние ребенка значительно улучшилось. Он стал лучше сосать, прибавлять в массе, нормализовалась температура, моча.

Таким образом, при гипервитаминозе D вследствие нарушения геномных и негеномных эффектов в виде гиперкальциемии, гиперкальциурии, повышенной проницаемости биологических мембран,

поражения сосудов создаются благоприятные условия для поражения почек. Присоединяющийся транзиторный иммунопарез при этом содействовал присоединению вторичной инфекции и возникновению пиелонефрита.

Поражение органов дыхания. Вследствие развивающегося вторичного иммунодефицита и морфологичекских изменений в легких при гипервитаминозе D часто вовлекаются в патологический процесс органы дыхания. Чаще всего это клинически проявляется в виде трахеобронхитов и пневмонии (у 64 из 107 детей с проявлениями гипервитаминоза D – 59 %). Бронхиты и трахеобронхиты наблюдались у 34, пневмония – у 30, что подтверждено данными рентгенографии легких. При этом у 20 наблюдавшихся детей пневмония развивалась постепенно, имела вялое, торпидное течение. Чаще всего отмечались повышение температуры до субфебрильных цифр, появление нарастающей одышки, напряжение крыльев носа на фоне ухудшения аппетита, анорексии, вялости, заторможенности. В дальнейшем постепенно нарастали проявления интоксикации и дыхательной недостаточности, повышалась температура до 38–39°.

Изменения в легких – в виде некоторого укорочения перкуторного звука, ослабленного дыхания, появления влажных звучных мелкопузырчатых хрипов, наличие характерных рентгенологических очаговых инфильтратов. Присоединение пневмонии значительно ухудшило состояние больных с D-витаминной интоксикацией, что было причиной неблагоприятного исхода болезни у 4 детей.

Лабораторные исследования. У большинства детей (80 человек) наблюдалась анемия, чаще гипохромного характера (у 39 %). Как правило, степень выраженности ее нарастала соответственно тяжести D-витаминной интоксикации. Со стороны белой крови у 53 детей (50 %) отмечен лейкоцитоз, у 18 – лейкопения (17 %), у остальных 36 детей (33 %) количество лейкоцитов было нормальным. Лейкоцитоз чаще всего имел место у детей с тяжелыми формами заболевания. У 13 детей наблюдался гиперлейкоцитоз (19 000–30 000) в сочетании с высокой СОЭ (25–56 мм/ч). В лейкоцитарной формулы у 28 больных выявлен нейтрофилез со сдвигом влево. Чаще всего это было обусловлено присоединением различных инфекций – острых респираторных заболеваний, пневмоний, пиелонефрита. Биохимические показатели. У

большинства детей уровень кальция в сыворотке крови был повышен от 12–23 *мг* %**.** Однако следует учитывать, что нормальное содержание кальция в крови не исключает гипервитаминоз D. Это обусловлено тем, что нередко обследуют больных с опозданием, спустя 2–3 месяца после развития интоксикации или через значительное время после отмены витамина D. Известно, что после отмены витамина D наступает быстрая нормализация содержания кальция в крови. По нашим данным концентрация кальция в крови у большинства детей с D-витаминной интоксикацией нормализовалась через 10–14 дней после отмены препарата.

На высоте D-витаминной интоксикации, как правило, отмечалась гипофосфатемия. При этом выявлен определенный параллелизм между снижением концентрации неорганического фосфора и степенью тяжести гипервитаминоза D. Проведенные наблюдения позволили установить, что гипофосфатемия, в отличие от гиперкальциемии, является более стабильной. Так, по нашим данным более чем у половины детей с D-витаминной интоксикацией содержание неорганического фосфора в крови было сниженным через 1–1,5 месяца после отмены витамина D. Значительной стабильностью отличались нарушения магниевого обмена. В связи с этим определение указанных тестов имеет диагностическое значение не только на высоте D-витаминной интоксикации, но и в ретроспективном плане.

Ряд исследователей в диагностике гипервитаминоза D большое значение придают повышению АТФазной активности эритроцитов. По-видимому, повышение АТФазной активности служит защитной реакцией организма и обусловлено увеличением энергии, необходимой на поддержание стойкости эритроцитов.

При острой D-витаминной интоксикации повышается концентрация в сыворотке крови лимонной кислоты и развивается метаболический ацидоз, нередко выявляются гиперхолестеринемия, гипергликемия, увеличение уровня белково-углеродных комплексов сыворотки крови (гексоз, гексозамин). Указанные сдвиги свидетельствуют о нарушении белкового, углеродного и липидного обмена. Кроме того, наблюдается увеличение активности сывороточных трансаминаз, что обусловлено нарушением функции печени. Об этом свидетельствуют сдвиги в белковом обмене, в частности гиперпротеинемия и диспротеинемия.

D-гипервитаминозная гиперкальциемия сопровождается, как правило, гиперкальциурией, последняя выявляется положительной и резко положительной пробой Сулковича или по суточной экскрецией Са.

Осложнения и исходы

Гипервитаминоз D может давать различные осложнения, которые получили в литературе разноречивые толкования. Одни авторы (Hass et al., 1958; Слободян Л. М., 1976; Иванова Е. Е., Петрушина А. Д., 2006) к осложнениям этого заболевания относят пневмонию, пиелонефрит, панкреатит, лимфаденит и прочие болезни. Другие (Пляскова Л. М., 1967; Ebel A. et al., 1971; Могоряну П. Д., 1978) – пороки сердца, кальциноз различных органов и систем, надклапанный стеноз, гипоплазию аорты, сужение легочной артерии, кардиосклероз, умственную отсталость различной степени тяжести. Наши исследования показали, что характер осложнений гипервитаминоза D зависит от периода заболевания (табл. 7).

Как видно из табл. 7, в разгар D-витаминной интоксикации у 45 детей возникали осложнения в виде присоединения у 24 – пиелонефрита, у 8 – острой почечной недостаточности, у 9 – миокардита; по одному случаю отмечены инвагинация кишечника и панкреатит. Таким образом, в острый период заболевания осложнения гипервитаминоза D у большинства детей были обусловлены общетоксическим действием витамина D и наслоением инфекции.

В катамнезе (от 1 года до 12 лет) выявляемая патология у детей имела совсем иной характер: хронический пиелонефрит (5), уролитиаз (2), пневмосклероз (5), кальциноз различных органов (3), сердечная патология (2). Следовательно, в отличие от разгара заболевания изменения были обусловлены склеротическим процессом и кальцинозом, ведущими к стойкому нарушению функции тех или иных органов.

Таблица 7

Характер осложнений гипервитаминоза D
в зависимости от периодов заболеваний

Осложнение	Период заболевания			
	Разгар		Катамнез	
	абс.	%	абс.	%
Всего	160	100	131	100
Из них:				
Пневмония острая	45	28,1	–	–
Пневмосклероз	–	–	5	3,7
Пиелонефрит:				
острый	24	15,0	–	–
хронический	–	–	5	3,7
Острая почечная недостаточность	8	5,0	–	–
Преждевременное закрытие большого родничка	–	–	18	13,7
Кальциноз легких	–	–	2	1,5
Уролитиаз	–	–	2	1,5
Миокардит	9	5,6	–	–
Кардиопатия	–	–	2	1,5
Кальциноз мозга	–	–	1	0,8
Инвагинация кишечника	1	0,6	–	–
Панкреатит	1	0,6	–	–

На высоте интоксикации поражение органов дыхания клинически и рентгенологически проявлялось в виде пневмонии, склонной к затяжному и рецидивирующему течению. Чаще (у 2/3 наблюдаемых детей) пневмония развивалась постепенно, имела вялое, торпидное течение. У большей части больных отмечались повышение температуры до субфебрильных цифр, появление нарастающей одышки, напряжение крыльев носа, ухудшение аппетита, анорексия, вялость, заторможенность. В дальнейшем постепенно нарастали проявления интоксикации и дыхательной недостаточности, повышалась температура до 38–39°. Пневмония у наблюдавшихся детей чаще имела острое начало с повышением температуры до высоких цифр, появлением выраженной дыхательной недостаточности II и III степени, а также демонстративными изменениями в легких.

Рентгенологически пневмония, возникающая па фоне гипервитаминоза D, характеризуется усилением легочного рисунка и корней, появлением пневмонических фокусов. У двух детей в

прикорневых областях имелись мелкие плотные тени, вероятно, за счет образования кальцинатов. Присоединение пневмонии значительно ухудшило состояние больных с D-витаминной интоксикацией, что было причиной неблагоприятного исхода болезни у некоторых детей.

В методических письмах, руководствах и пособиях имеются указания о необходимости на высоте пневмонии наряду с антибиотиками назначать витамин D. При этом ряд авторов рекомендуют давать лечебные дозы препарата «ударным» методом даже в случаях отсутствия признаков рахита (Китикарь Ф. М., Брейков В. Л., 1974). Необходимость этого доказывалась тем, что пневмония содействует развитию рахита и его рецидиву. Однако рядом исследований было доказано, что применение «ударных» доз витамина D может привести к развитию более тяжелого заболевания – гипервитаминоза D (Барлыбаева Н. А., Струков В. И., 1976, и др.). В связи с этим был пересмотрен вопрос об использовании «больших» доз витамина D при лечении пневмонии, протекающей на фоне рахита.

Наблюдения в катамнезе за этими детьми позволили выявить у пяти человек пневмосклероз, у двух детей кальцинаты в легких (в возрасте до двух лет). У всех этих детей были исключены токсоплазмоз, муковисцидоз, врожденный фиброз легких. При учете этого обстоятельства, указанные изменения нами расценены как возможный вариант исхода D-гипервитаминозных поражений органов дыхания. Эти предположения подтверждены данными экспериментальных исследований. Так, у 15 животных (белые крысы), забитых через 6–9 месяцев после получения 800 000 МЕ витамина D, гистологически обнаружены явления хронического трахеобронхита с преимущественно продуктивной клеточной реакцией, сопровождающейся замещением гладкомышечных волокон бронхов соединительной тканью.

В зависимости от периодов болезни менялся характер поражения почек. Клинически на высоте интоксикации это проявлялось в остром пиелонефрите (24 человека). У восьми детей развилась острая почечная недостаточность (ОПН), которая характеризовалась накоплением азотистых шлаков, нарушением основных гомеостатических функций: водно-электролитного баланса, кислотно-щелочного равновесия. Состояние их было крайне тяжелым. В течение ОПН у детей была выраженная стадийность: начальная, олигоанурическая, восстановление диуреза, выздоровление. Наибольшая тяжесть состояния больных проявлялась в олигоанурической фазе,

характеризующейся адинамией, сонливостью, анорексией, тошнотой, рвотой, повышением артериального давления, гиперазотемией (44–59 мг %), гиперкалиемией. В эту фазу повышалось содержание кальция в крови, в то время как его экскреция с мочой нередко падала и реакция Сулковича становилась отрицательной или слабоположительной на фоне олигурии и низкого удельного веса мочи.

В фазу восстановления диуреза происходило обратное развитие клинических и биохимических синдромов ОПН, причем экскреция кальция с мочой увеличивалась и проба Сулковича становилась резко положительной. Наблюдение в катамнезе за этими детьми позволило выявить у пяти из них хронический пиелонефрит, у двух – уролитиаз.

Кальциноз органов отмечен в катамнезе у пяти детей, из них: легких – у двух, мочевыводящих – у двух, мозговой ткани – у одной (как случайная находка при рентгенографии черепа по поводу жалоб девочки на головную боль; токсоплазмоз у матери и ребенка исключен).

Клиническая картина гипервитаминоза D независимо от возраста характеризуется поражением трех систем: костной, желудочно-кишечного тракта и почек – систем, которые принимают непосредственное участие наряду с гормональными и гуморальными факторами в регуляции фосфорно-кальциевого обмена. Поэтому передозировка витамина D приводит к различным нарушениям структуры и функции костной ткани. В частности, наряду с усиленной минерализацией вновь образованной кости наблюдается резорбция предобразованной костной ткани (Шицкова В. В. и др., 1971).

Таким образом, клинические проявления гипервитаминоза D у детей многообразны, зависят от периода (начальный, разгар, реконвалесценция) и степени тяжести (I, II, III), характера течения заболевания (острое, хроническое). При легких формах гипервитаминоза D у большинства детей отмечены изменения в нервной системе, весьма напоминающие таковые при рахите: раздражительность, потливость, нарушение сна. Одновременно у больных появлялись симптомы поражения желудочно-кишечного тракта: ухудшение аппетита, тошнота, рвота. При среднетяжелых и тяжелых формах заболевания изменения в этих системах были особенно выраженными на фоне присоединения токсикоза и различных осложнений. Характер их зависел от периода гипервитаминоза D. В разгар заболевания осложнения были обусловлены общетоксическим действием витамина D и

наслоением инфекции (пневмония, пиелонефрит); в катамнезе – склеротическим процессом и кальцинозом ряда органов и систем.

Учитывая разнообразное патологическое влияние больших доз витамина D на организм, французский педиатр Mai писал: «...лучше легкий рахит, чем легкий кальциноз. Никто не знает еще точно, как ведут себя через десятилетия повреждения почек и сосудов...». Эта фраза широко использовалась в целях профилактики гипервитаминоза D, так как считалось возможным развитие гипервитаминоза D даже от нескольких капель. Наши исследования показали, что случаев гипервитаминоза D от нескольких капель и даже в от курсовых дозах витамина до 300 000 МЕ не бывает. Витамин D в разумных доз ребенку необходим – он формула счастья детей! Редкие случаи реакций на малые дозы витамина D – это не гипервитаминоз, это индивидуальная непереносимость, идиосинкразия, аллергия и другие реакции, выделенные в группу побочных, не тождественных гипервитаминозу. Однако нельзя недооценивать опасность передозировок витамина D. В этих случаях необходимы обследование на гиперкальциемию и проведение обязательного комплекса лечебных мер. Своевременная отмена препарата и назначение патогенетической терапии в несколько раз снижают частоту D-гипервитаминозных поражений.

Гипервитаминоз D у матери и плода

Как известно, в настоящее время большое внимание уделяется антенатальной охране плода. В этом отношении следует подчеркнуть неблагоприятное в прогностическом отношении влияние гипервитаминоза D у матери на развивающийся плод. Согласно литературным данным, тяжелая D-витаминная интоксикация у матерей в период беременности может быть причиной развития микроцефалии с проявлениями нанизма у детей. Это обусловлено тем, что витамин D и его активные метаболиты могут проходить через плацентарный барьер от матери к ребенку. Однако Ornoy A. (1971), М. Холик (2013) считают, что плацентарный барьер проходит только витамин D, в то время как его метаболиты, особенно $1,25(OH)_2D$, не проходят. Поэтому гипервитаминоз D плода вряд ли возможен. Посколько дефицит витамина D негативно влияет на эпигенетику плода и может обуславливать различные неблагоприятные хронические состояния типа врожденных пороков развития, незрелости,

недоношенности и т.д., то М. Холик – сторонник антенатальной специфической профилактики рахита разумными дозами препарата, считает, что это позволит снизить риск многих эпигенетических и соматических заболеваний как у плода, так и у взрослого населения!

Однако в США есть серьезные оппоненты М. Холику. Так, совсем недавно (29 мая 2013 г.) появилось очень интересное соообщение о материнском гипервитаминозе D. Л. Либен и соавторы утверждают, что не только дефицит $1,25(OH)_2D$, но и его избыток могут быть вредными для плода. Вопрос о том, передается $1,25(OH)_2D$ от матери к плоду или нет, спорный. Это во многом зависит от чувствительности рецепторов плода (VDR), которая может быть различной в зависимости от чувствительности VDR матери и отца. Чувствительность у матери VDR к гормону D может быть нулевая (VDR–) или высокая (VDR+), так же и у отца – высокая/низкая (VDR+/–), то у плода чувствительность может быть –/– (низкая – нулевая); +/– (чувствительные); ++ (высокочувствительные). Л. Либен отмечает, что все наблюдаемые новорожденные, имеющие высокую чувствительность VDR к $1,25(OH)_2D$, вскоре после рождения умерли. В то врямя как из новорожденных, имеющих VDR–/– (устойчивые), никто не умер!

На основании этих исследований Л. Либен делает следующие выводы:

- высокий материнский уровень $1,25(OH)_2D$ повышает неонатальную летальность;
- повышение $1,25(OH)_2D$ нарушает минерализацию костей и отложение кальция в кости;
- плацентарный барьер не защищает плод от материнского гипервитаминоза D;
- избыток $1,25(OH)_2D$ у матери негативно влияет на эмбриональное развитие плода;
- материнский гипервитаминоз D уменьшает массу костей плода, нарушает гомеостаз кальция и приводит к неонатальной смертности.

Немного истории. Заслуживает внимания описанное Ю. Б. Вишневским еще в 1967 г. следующее наблюдение. Молодая женщина в возрасте 24 лет, будущая мать, с целью дородовой профилактики рахита приняла в период беременности около 70 000 000 МЕ витамина D_2. В результате родился миниатюрный, гномоподобный мальчик с

микроцефалией и врожденным стридором. Окружность головы новорожденного составляла 28 см, а большой родничок был почти закрыт. Трехлетнее наблюдение в катамнезе за ребенком позволило установить значительное отставание нервно-психического и физического развития.

При больших передозировках витамина D в самой плаценте могут происходить значительные изменения за счет массивной кальцификации ее ткани. Наряду с этим возникают дегенеративные изменения с накоплением мукополисахаридов, мукопротеидов, кальция в основных мембранах эмбриональных кровеносных сосудов, а также в цитоплазме нервных клеток. Указанные изменения могут явиться причиной развития различных эмбриопатий, тем более что имеются указания о возможности отосклеротического действия витамина D и его неблагоприятного влияния в сочетании с антибиотиками. Современные научные данные не противоречат возможности такой патологии за счет эпигенетических расстройств развития плода.

Таким образом, можно заключить, что передозировки витамина D у беременных женщин недопустимы. Необходима большая осторожность при проведении дородовой специфической профилактики рахита у детей. Витамин D принимать беременным в физиологических дозах не выше 800 МЕ в сутки, а на курс – не более 300 000 МЕ.

Гипервитаминоз D у взрослых

В период увлечения «ударными дозами» витамина D (с 1935 г. и позднее) при лечении рахита, красной волчанки и некоторых кожных заболеваний было установлено, что данный препарат может вызывать явления тяжелой интоксикации у взрослых, сопровождающейся гиперкальциемией и значительными, а иногда и необратимыми, изменениями в органах (Howard J. E., 1948; Шевлягина М. И., 1965). В этих работах были описаны особенности клинической картины острой D-витаминной интоксикации у взрослых, проявляющейся резким ухудшением аппетита, тошнотой, запорами и болями в животе.

В 1986 г. нами обследовано 14 взрослых пациентов (в возраст 27–66 лет) с большими передозировками витамина D. Из них 9 в крайне тяжелом состоянии были госпитализированы в клиническую больницу № 6 им. Захарьина г. Пензы в токсикологическое отделение и 3 – в

реанимационное отделение. При дополнительном сборе анамнеза профессором В. Г. Васильковым (заведующим кафедрой анестезиологии и реанимации Пензенского института усовершенствования врачей) было выявлено, что отравление произошло от потребления растительного масла, которое пострадавшие покупали на рынке в трехлитровых стеклянных банках. Как выяснилось, «масло» воровалось на складе витаминного завода. Большинство пациентов выпили до 1/2 и более емкости купленного масла. При проверке масла в токсикологической лаборатории оказалось, что это был масленый раствор витамина D_2 – 50 000 МЕ в 1 мл. Расчитать полученную дозу препарата было трудно, так как часто на таком масле пища готовилась и потреблялась всей семьей. Поэтому приблизительно доза на 1 человека составляла от 10 000 000 до 50 000 000 МЕ. Все пациенты имели клинические проявления токсикоза с преимущественным поражением желудочно-кишечного тракта: повторная рвота, анорексия, жажда, потеря веса. У пациентов наблюдались общая и мышечная слабость, сонливость, головная боль, полидипсия при наличии обезвоживания. Биохимические исследования выявили гиперкальциемию, гиперкальциурию, оказывающие разнообразное патологическое влияние на весь организм. Одновременно выявлялись нарушения со стороны различных органов и систем, особенно почек, сердца и нервной системы.

Наблюдение в катамнезе позволили выявить отдаленные последствия применения значительных доз витамина D со стороны почек, в виде протеинурии и повышенного количества кальция в моче, что соответствует имеющимся литературным данным (Ptaffenschlager F., 1964; Рубин И. В., 1964; Gabriel R., 1970). Вследствие влияния токсических доз витамина D и его метаболитов на периферические нервные окончания у 7 пациентов отмечены гиперстезии, парестезии, периферические невриты, полиневриты.

Таким образом, интоксикация витамином D у взрослых характеризуется гиперкальциемией, гиперкальциурией и гиперфосфатемией, которые поражают мягкие ткани и вызывают сосудистую кальцификацию и почечно-каменную болезнь в долгосрочной перспективе. Уровень 25(OH)D, как правило, значительно повышен (>150 нг/мл) у лиц с витаминной D-интоксикацией (Lai J. K., Lucas R. M., Clements M. S., Roddam A. W., Banks E., 2010; Holick M. F., Binkley N. C., Bischoff-Ferrari H. A. et al., 2011).

В тяжелых случаях D-витаминной интоксикации поражаются сосуды. Наиболее опасными в прогностическом отношении являются

поражения аорты и крупных артерий. Так, G. M. Hass et al. (1966) отмечают, что на внутренней эластичной мембране и мышечной оболочке коронарных сосудов появляются не только дегенеративные изменения, но и ксантоматозные и липидные отложения. Измененные коронарные сосуды подвергаются последующей кальцификации, что приводит к нарушению питания сердечной мышцы.

Опубликован ряд исследований о влиянии витамина D на течение экспериментального атеросклероза. При кормлении кроликов холестерином с одновременным введением малых доз витамина D был обнаружен резко выраженный атеросклероз. В контрольной группе животных, получавших только холестерин, подобных изменений не было выявлено. Морфологические проявления атеросклероза начинаются с липоидной инфильтрации внутренней оболочки артерий, что приводит к образованию липоидного пятна, где в дальнейшем могут формироваться атеросклеротические бляшки. Известно также, что липоидные пятна в аорте и других крупных артериях появляются и у детей раннего возраста. Указанные изменения некоторые исследователи рассматривают как начальные и обратимые изменения, свойственные атеросклерозу. Эти данные послужили основанием считать, что витамин D в больших дозах может способствовать развитию атеросклероза не только у взрослых, но и у детей.

В дальнейшем, по мере совершенствования методов исследования, установлена существенная разница между атеросклеротическим и D-гипервитаминозным поражением сосудов. Так, если при атеросклерозе вовлекается в процесс внутренняя оболочка артерий, то при гипервитаминозе D – преимущественно средняя оболочка. Кроме того, при D-витаминной интоксикации, в отличие от атеросклероза, уже на ранних стадиях происходит кальцификация вначале эластичных, а затем – коллагеновых волокон. В дальнейшем кальцификация распространяется на все клеточные элементы, межклеточное пространство, в тяжелых случаях – на всю толщу стенки сосудов (Барлыбаева Н. А., Струков В. И., 1984).

И. В. Рубин (1964) у 14 больных с гипервитаминозом D, получивших от 4 000 000 до 100 000 000 МЕ витамина D, описал изменения конъюнктивы и роговицы глаз. На фоне общей интоксикации организма они проявлялись в виде отложения солей кальция в эпителии и подэпителиальной ткани. Вследствие отложения кальцинатов окружающая их ткань была отечной, местами отмечались клеточная

реакция, некроз и десквамация эпителия. У части больных было выявлено помутнение роговицы, напоминающее редкое заболевание – полосчатый кератит. По мнению автора, помутнение роговицы при гипервитаминозе D является результатом отложения солей кальция и развития дистрофических процессов в ней. Частым симптомом передозировки витамина D и препаратов Са у взрослых по нашим данным является гиперминерализация мягких тканей по данным рентгенабсорбционной остеометрии на аппарате DTX – 100, ассоциированной с гиперкальциемией. Симптомы интоксикации, как правило, отсутствуют.

В настоящее время витамин D является главным средством в лечении остеопороза и профилактике переломов. K. M. Sanders et al. (2010) в контролируемом рандомизированном исследовании отметили, что высокие дозы витамина D – 500 000 МЕ (болюсно) увеличивают риск переломов в течение трех месяцев у пожилых женщин. Другие исследования, наоборот, показали снижение риска костных переломов от высоких доз препарата (Heikinhamo R. J., Inkovaara J. A., Haqu E. J. et al.; Trivedi D. P., Doll R., Khaw K. T.). Есть работы, в которых отмечают, что ежедневные дозы витамина D_3 до 10 000 МЕ безопасны для здоровых мужчин и что никаких доказательств гипервитаминоза D не было (Holick M. F., Binkley N. C., Bischoff-Ferrari H. A. et al., 2011; Lai J. K., Lucas R. M., Clements M. S., Roddam A. W., Banks E., 2010).

Однако в том, что такие дозы витамина D для всех здоровых лиц при длительном применении безопасны, мы сомневаемся. Да, при приеме таких доз клинические проявления у здоровых людей могут длительно отсутствовать. Но это не означает, что у отдельных лиц могут быть изменения на клеточном уровне. Поэтому необходимы специальные методы исследования. Так, нами проведено обследование пациентов, длительно принимающих витамин D и кальций с целью лечения остеопороза в сочетании с различными остеопротекторами. При этом у значительной части была выявлена гиперминерализация костей и мягких тканей (см. рис 25). Об этом речь в следующем разделе.

Необходимо ли столь широкое применение препаратов кальция?

Американские эксперты не нашли пользы от добавок с кальцием и витамином D. Ежедневный прием с целью укрепления костной ткани и профилактики переломов добавок, содержащих витамин D и кальций, не только не имеет никакого практического смысла, но может нести негативные последствия. К таким выводам пришли члены Американской независимой панели медицинских экспертов U.S. Preventative Services Task Force (USPSTF, 2013). Свои выводы эксперты сделали на основании метаанализа результатов двух специально проведенных исследований влияния приема витамина D в сочетании с кальцием и без него на состояние костной ткани взрослых здоровых людей. Речь при этом идет строго о здоровых людях в возрасте до 65 лет, не страдающих остеопорозом и без дефицита витамина D. В итоге не было найдено убедительных доказательств того, что добавки, содержащие витамин D и кальций, укрепляют костную ткань мужчин и женщин. Что касается женщин в постменопаузе, у которых повышен риск развития остеопороза и которым обычно назначают такие добавки, эксперты USPSTF пришли к выводу, что на состояние их костной ткани не оказывают существенного влияния ни дозы, превышающие 400 МЕ витамина D и 1000 мг кальция ежедневно, ни более низкая их дозировка. В то же время было установлено, что ежедневный прием добавок с кальцием и витамином D увеличивает риск образования камней в почках. Не так давно о двукратном увеличении риска появления камней в почках в связи с потреблением витамина С в повышенной дозировке сообщили шведские ученые. Стоит отметить, что результаты исследований последних лет показали явную связь между избыточным потреблением кальция в первую очередь с инфарктом.

Эксперты USPSTF подчеркивают, что их рекомендации, касающиеся людей старше 65 лет, остаются прежними – для них прием добавок с витамином D в качестве средства профилактики переломов необходим и эффективен! Однако, на наш взгляд, переносить слепо такие рекомендации на Россию нельзя. Наш опыт показывает, что в силу климато-географических особенностей северной страны с низкой солнечной радиацией и особой структурой питания рекоменуемый возраст должен быть снижен на 10–15 лет, т.е. с 50–55 лет.

При проведенных нами экспедиционных исследованиях в Кузнецком районе Пензенской области (главный врач Детской центральной районной больницы Г. П. Дерябина, заместитель – Л. В. Котельникова) была выявлена гиперминерализация костной ткани у 8 % населения. Причиной такого явления исследователи считают безконтрольный прием препаратов кальция и повышенное содержание железа в питьевой воде. При этом было выявлено, что нередко женщинам репродуктивного возраста на фоне нормального менструального цикла, т.е. до наступления менопаузы, необоснованно длительно назначались не только препараты Са и витамина D (в основном «Кальций D_3 Никомед»), но и другие остеопротекторы: «Миокальцик», «Бивалос», «Алендронат» («Фосамакс»), «Ризедронат» («Актонель») и др. Нами было показано, что применение всех остеопротекторов до наступления менопаузы не имеет смысла. Пока гормональный статус у женщин не нарушен, применение остеопротекторов должно проводиться только в исключительных случаях, при наличии показаний (Струков В. И., 2009).

После наступления менопаузы также требуется хорошо продумать необходимость назначения препаратов кальция. Дело в том, что при возрастном остеопорозе происходит усиленная резорбция костей остеокластами с высвобождением большого количества собственного кальция, но он усваивается только при участии молодых клеток - остеобластов, количество которых резко с возрастом уменьшается. В таких условиях вводимый экзогенный кальций не улучшает ситуацию по минерализации костей, зато может отлагаться в другие мягкие ткани с развитием их кальциноза. Поэтому для нормализации процессов минерализации в костях у пожилых нами предложен совершенно другой подход: необходимо, вначале нормализовать гормональный статус женщин в постменопаузе. Это достигается назначением специально разработанных препаратов («Остеомед форте», «Остео-вит D_3), содержащих гормоны полезных насекомых (трутневый расплод) вместе с цитратом Са и витамином D. Результаты проведенного исследования показали, что эти препараты, в отличие от других испытуемых препаратов, содействуют нормализации гормонального статуса, особенно уровня андрогенов у женщин. Это ведет к улучшению функции остеобластов, улучшению общего состояния, увеличению МПК и уменьшению размеров полостей в трабекулярных отделах костей или их закрытию (патенты № 2497533, 2498811).

Глава VI

КЛАССИФИКАЦИЯ, ДИАГНОСТИКА ГИПЕРВИТАМИНОЗА D

Классификация. В отечественной и зарубежной литературе были предложены ряд классификаций. Так, Л. М. Пляскова (1967) систематизировала D-гипервитаминозные поражения у детей с выделением острого и хронического гипервитаминоза D. В. Б. Спиричев (1973), В. А. Таболин и соавторы (1974) выделяют периоды D-витаминной интоксикации. Однако в рамки такого разделения укладывается не все разнообразие клинических вариантов заболевания. В связи с этим нами на основании клинико-лабораторных наблюдений за 107 детьми с проявлениями гипервитаминоза D и изучения литературных данных представлена следующая классификация (табл. 8), которая обсуждалась в порядке дискуссии на страницах журнала «Педиатрия» и была рекомендована для практического применения. По степени тяжести заболевания выделяется I степень (легкая) без токсикоза; II степень (средней тяжести) с умеренным токсикозом. При тяжелом гипервитаминозе D (III степень) развивается анорексия, выраженный токсикоз (нейротоксикоз, или токсикоз с обезвоживанием). Рвота носит упорный характер, отмечается значительная потеря в весе, присоединяются осложнения в виде пневмонии, пиелонефрита, панкреатита, изменения сердечно-сосудистой системы и т. д.

При остром течении гипервитаминоза D, по аналогии с рахитом, выделяются периоды: начальный, разгара, реконвалесценции (стихания) и остаточных явлений. При обследовании ребенка и наблюдении в катамнезе указывается исход заболевания: выздоровление или остаточные явления в виде кальциноза и склероза различных органов и сосудов, хронической почечной недостаточности и т. д. При II–III степени тяжести гипервитаминоза D нет начального периода. Любая степень тяжести может привести к неблагоприятному исходу болезни с формированием остаточных явлений.

Таблица 8

Клиническая классификация гипервитаминоза D
у детей (дополнена в 2014)

Степень тяжести и клинические проявления		Период	Течение*
I легкая	Без токсикоза. Снижение аппетита, потливость, раздражительность, нарушение сна, задержка нарастания массы. Незначительное повышение или норма 25(OH) D в крови до 60нг/л. Увеличение экскреции кальция с мочой, проба Сулковича + + +	Начальный Разгар Реконвалесценция Остаточные явления: кальциноз различных органов и сосудов, их склероз с развитием коарктации аорты, стеноз легочной артерии, уролитиаз, ХПН и др.	Острое – до 6 мес. Хроническое– свыше 6 месяцев
II средняя	Умеренный токсикоз. Снижение аппетита, рвота, задержка или падение массы. Повышение 25(OH) D в крови до 100нг/л гиперкальциемия, гипофосфате- мия, гипомагниемия, гиперцитремии, проба Сулковича резко положительна (++ + или ++++)		
III-тяже-лая	Выраженный токсикоз. Упорная рвота, значительная потеря массы, присоединение осложнений (пневмония, пиелонефрит, миокардит, панкреатит и др.), резкие сдвиги биохимических показателей. Повышение 25(OH) D в крови более 100нг/л (или > 40-60 ng/ml).		

* Заболевание может протекать с преимущественным поражением нервной системы, желудочно-кишечного тракта, почек, сердечно-сосудистой системы и др.

При остром течении гипервитаминоза D клинические проявления болезни удерживаются до 6 мес., при хроническом – свыше 6 мес. Первый вариант болезни обычно характеризуется большей тяжестью состояния ребенка в связи с развитием токсикоза II и III степени, рвоты, обезвоживания, отличается быстрой динамикой и обратимостью клинических проявлений болезни.

При хронической интоксикации, несмотря на меньшую тяжесть состояния больного, имеются более стабильные нарушения функций от-

дельных органов и систем (почки, сердце, сосуды, биохимические сдвиги и т.д.). Период заболевания здесь указать трудно, поэтому при хроническом течении он не указывается. Однако в зависимости от преимущественного поражения той или иной системы в диагнозе следует указать форму гипервитаминоза D (почечная, сердечно-сосудистая, желудочно-кишечная, нервная, смешанная), что трудно сделать при остром течении заболевания.

В целях рациональной терапии важно разделение гипервитаминоза D по степени тяжести: I степень – легкая, II – средняя, III – тяжелая. Легкая степень характеризуется появлением первых признаков: заболевания со снижением аппетита, изменениями нервной, системы в виде раздражительности, потливости, нарушения сна. В этой стадии большинство биохимических показателей крови без значительных изменений. Однако экскреция кальция с мочой увеличена, и проба Сулковича становится положительной + + + на фоне полидипсии, полиурии, задержки нарастания массы.

Дальнейший прием препарата приводит к появлению симптомов умеренно выраженного токсикоза (средняя тяжесть), когда значительно снижается аппетит, присоединяется рвота, приостанавливается нарастание массы, появляются изменения со стороны сердечно-сосудистой системы (тахикардия, приглушение тонов сердца, короткий мягкий систолический шум) и ряда других органов. В этой стадии выявляются уже отчетливые сдвиги ряда биохимических показателей (гиперкальциемия, гипофосфатемия, гипомагниемия, гиперцитремия, повышение 25(OH) D и т. д.). Проба Сулковича становится положительной на + + + или + + + +.

При тяжелом гипервитаминозе D (III степень) токсикоз становится выраженным (токсикоз или нейротоксикоз с обезвоживанием). Рвота приобретает упорный характер, наблюдается значительная потеря массы, присоединяются различные осложнения в виде пневмонии, пиелонефрита, панкреатита, а со стороны сердечнососудистой системы – вплоть до развития миокардита.

При остром течении гипервитаминоза D по аналогии с рахитом выделяют периоды: начальный, разгар, реконвалесценции (стихания) и остаточных явлений. При обследовании ребенка и наблюдении в катамнезе указывается исход заболевания: выздоровление или остаточные явления в виде кальциноза и склероза различных органов и сосудов (формирование коарктации аорты, стеноза легочной артерии, хронической почечной

недостаточности, микроцефалии и т.д.). При II и III степенях гипервитаминоза D нет начального периода. Любая степень тяжести заболевания может дать неблагоприятный исход с остаточными явлениями.

D-витаминная интоксикация различной степени тяжести имеет острое и хроническое течение. По нашим данным, при остром течении гипервитаминоза D клинические проявления болезни удерживаются до 6 месяцев, а при хроническом – свыше 6 месяцев. Первый вариант болезни обычно характеризуется большей тяжестью состояния ребенка в связи с развитием токсикоза II и III степени, рвоты, обезвоживания, отличается быстрой динамикой, обратимостью клинических проявлений болезни. При этом всегда можно указать период болезни (начало, разгар, реконвалесценция).

При хронической интоксикации, несмотря на меньшую тяжесть интоксикации больного, имеются более стабильные нарушения функции отдельных органов или систем (почки, сердце, сосуды, биохимические сдвиги и т.д.). Период заболевания здесь трудно выделить, поэтому в диагнозе он не указывается. Однако в зависимости от преимущественного поражения той или иной системы в примечании следует указать форму гипервитаминоза D: почечная, сердечно-сосудистая, желудочно-кишечная, нервная, смешанная с поражением других органов и систем (см. табл. 8).

При почечной форме превалируют нарушения функции почек в виде полиурии, протеинурии, гематурии, цилиндроурии, гипо- и изостенурии, азотемии. Часто присоединяется вторичный пиелонефрит с лейкоцитурией, бактериурией. Нередко нарушается функция клубочкового и канальциевого аппарата (особенно проксимального отдела канальцев) со снижением концентрационной функции почек и уменьшением клубочковой фильтрации. При тяжелом гипервитаминозе возможно развитие острой и хронической почечной недостаточности.

При сердечно-сосудистой форме гипервитаминоза D наблюдаются значительные изменения со стороны сердца и сосудов в виде тахикардии, аритмии, приглушения тонов сердца, появления систолического шума, вплоть до развития диффузного миокардита.

Желудочно-кишечная форма гипервитаминоза D является наиболее частой и характеризуется появлением жажды, тошноты, рвоты, запоров, неустойчивого стула, значительной потерей массы. Нередко развивается

картина токсикоза с эксикозом, и больные поступают в стационары с диагнозами: дизентерия, кишечная инфекция неясной этиологии и др.

Для смешанной формы гипервитаминоза характерно поражение ряда органов и систем. Следует отметить, что гипервитаминоз D приводит к повышению проницаемости биологических мембран. Это содействует присоединению инфекции, возможному развитию сепсиса.

В заключение мы приводим два примера формулировки диагноза согласно предлагаемой классификации: гипервитаминоз D III степени тяжести, период разгара, течение острое, с преимущественным поражением желудочно-кишечного тракта; гипервитаминоз D средней тяжести, хроническое течение, с преимущественным поражением сердечно-сосудистой системы.

Диагностика гипервитаминоза D основывается на совокупности ряда анамнестических, клинических, а также лабораторно-биохимических и рентгенологических показателей. Принимают во внимание: сочетание клинических симптомов, включающих проявление интоксикации, анорексии, появление гипотрофии и ее прогрессирование. Обращают внимание на полисистемность заболевания, проявления со стороны различных органов и систем: изменения со стороны желудочно-кишечного тракта, сердечно-сосудистой системы, полиурию, мочевой синдром с анамнестическими указаниями на появление их после приема витамина D в больших дозах.

В диагностике гипервитаминоза D важное значение имеют биохимические исследования. На высоте D-витаминной интоксикации, как правило, наблюдаются гиперкальциемия, гипофосфатемия, гипомагнемия, гиперцитремия, нередко гиперхолестеринемия, диспротеинемия, изменение в гормональном статусе – увеличение концентрации 25(OH)D свыше 60 нг/л.

При подозрении на D-витаминную интоксикацию необходимо провести обследование на содержание Са в крови или исследовать мочу по Сулковичу: к 2 частям суточной мочи прибавляют 1 часть реактива Сулковича (Ac. oxalici cristallisati 2,5; Ammonium oxalici 2,5; Ac. acetici 5,0; Aquae destillatae 150,0). Если через 2 мин моча не мутнеет, то реакция отрицательная (–), что указывает на гипокальциемию. Легкое помутнение (слабоположительная реакция) означает, что концентрация Са в сыворотке крови составляет около 8 мг % (+); при большем помутнении, обозначае-

мом + +, содержание Са в крови около 10 мг %. Появление интенсивного помутнения мочи ранее или через 2 мин свидетельствует о гиперкальциемии, концентрации Са в крови свыше 10 мг (+++). Немедленное интенсивное помутнение говорит о значительном повышении содержания Са в крови – 15 мг % и выше (++++). Однако важно помнить, что проба Сулковича является ориентировочным, а следовательно, и неточным методом определения содержания Са в крови. Кроме того, она может быть положительной (+++) при приеме других препаратов (аскорбиновой кислоты, витаминов группы В, антибиотиков), при слабом питьевом режиме, обезвоживании и т.д. Поэтому диагностика гипервитаминоза D должна подтверждаться биохимическими исследованиями крови, которые выявляют гиперкальциемию, гипофосфатемию, гипомагниемию, гиперцитратемию, гиперхолестеринемию, снижение SH- и SS- групп плазмы, повышение АТФ-азной активности эритроцитов, а также изменения других показателей.

Рекомендуют проводить функциональную пробу на способность клеток щитовидной железы вырабатывать кальцитонин, снижающий уровень Са в крови. Для этого вводят 10 % раствор глюконата кальция по 0,8 мг на 1 кг веса внутривенно в течение 3 мин. Содержание Са в крови обычно нормализуется через 2,5 ч. При снижении функции парафолликулярного аппарата щитовидной железы или других нарушениях нормализация его концентрации затягивается. Определить Са в крови необходимо дважды – до и после проведения функциональной пробы. Однако мы считаем, что проводить эту пробу можно только при нормальном содержании Са в крови. Если его концентрация повышена, то эта проба может ухудшить состояние больного.

Таким образом, диагноз гипервитаминоза D основывается на совокупности ряда анамнестических, клинических, а также лабораторно-биохимических показателей, которые в подавляющем большинстве случаев позволяют врачу правильно решить диагностическую задачу и выбрать рациональный метод лечения этой патологии.

На рентгенограммах костей часто отмечаются их повышенная плотность с избыточным отложением кальция в зонах роста и преждевременным появлением ядер окостенения в запястье, расширение зоны предварительного обызвествления, отложение солей кальция в

почечных канальцах, сосудах бронхов, венечных сосудах сердца, мышцах, тканях легких, печени, желудка.

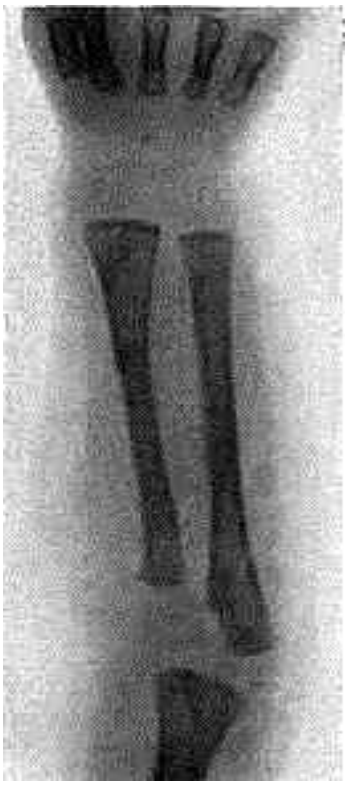

Рис. 27. Слегка расширенные зоны предварительного обызвествления с избыточным отложением кальция в зонах роста у ребенка с проявлениями гипервитаминоза D

В типичных случаях диагноз гипервитаминоза D не вызывает затруднений. Однако полиморфизм клиники гипервитаминоза D с разнообразным сочетанием симптомов является причиной затруднения в диагностике. Гипервитаминоз D у детей имеет черты, присущие другим заболеваниям. В связи с этим возникает необходимость дифференцировать гипервитаминоз D с рядом заболеваний, сопровождающихся гиперкальциемией, гипофосфатемией, гиперкальциурией, гиперфосфатурией, нарушением функций почек и некоторыми другими признаками D-витаминной интоксикации.

Глава VII
ДИФФЕРЕНЦИАЛЬНЫЙ ДИАГНОЗ

Гиперкальциемии не D гипервитаминозной этиологии

D-витаминную интоксикацию необходимо дифференцировать от гиперкальциемии другой этиологии. ***Гиперкальциемия – это повышение концентрации кальция в сыворотке или плазме крови свыше 2,5 ммоль/л***. (норма Са – 8,5–10,5 мг/дл, или 2,25–2,5 ммоль/л). Появление патологических симптомов обусловлено только подъемом содержания свободного (ионизированного) кальция. Выявление гиперкальциемий, не связанных с передозировкой витамина D, имеет важное значение, так как в практической деятельности нам неоднократно встречались дети, которые получали небольшие передозировки витамина и им ставился диагноз гипервитаминоза D. Кроме того, учитывать гиперминерализацию и гиперкальциемические состояния любой этиологии очень важно, так как этой категории пациентов препараты витамина D и его активные метаболиты, а также кальция чаще не требуются, либо противопоказаны.

Противопоказания к назначению витамина D являются:

– микроцефалия, краниостеноз и другие органические заболевания ЦНС;

– идиопатическая гиперкальциурия (болезнь Вильямса – Бурне);

– все гиперкальциемические состояния.

Наиболее частыми причинами гиперкальциемии у детей, не связаные с передозировкой витамина D, являются: прием лекарственных препаратов (витамины, тиазиды, кальций), парентеральное питание, длительная иммобилизация, гиперкальциемии при наследственных заболеваниях (семейная гипокальциурическая гиперкальциемия и др.), идиопатическая младенческая гиперкальциемия и др.

Малые размеры большого родничка являются относительным противопоказанием к назначению витамина D.

У взрослых причиной гиперкальциемии являются ОПН, эндокринные заболевания (гиперпаратиреоз, акромегалия, гипертиреоз и др), злокачественные новообразования, миелома и т.д.

Гиперкальциемия встречается у 1 % общей популяции, увеличивается до 3 % среди женщин в климактерическом периоде. А при некоторых заболеваниях, например первичном гиперпаратиреозе, гиперкальциемия встречается у 90 % больных. Рак сопровождается гиперкальциемией у 50 % больных. Ниже нами представлена классификация гиперкальциемий составленную на основании литературных данных с некоторыми нашими дополнениями.

Классификация гиперкальциемий

Разработана на основе классификации Petts J. T. (2013).

1. Наследственные синдромы (множественные эндокринные опухоли I и II типов):

а) MEN I (опухоли гипофиза, поджелудочной и паращитовидной желез);

б) MEN IIa (медуллярный рак щитовидной железы, гиперпаратиреоидизм, феохромоцитома);

в) MEN IIb (медуллярный рак щитовидной железы, феохромоцитома, слизистые невромы, паратиреоидная гиперплазия).

2. Злокачественные опухоли костной ткани, гемобластозы:

а) локальный остеолиз (миелома, метастазы рака легких или молочной железы); б) гуморальная гиперкальциемия злокачественности.

3. Эндокринные расстройства:

а) тиреотоксикоз или гипотиреоз;

б) надпочечниковая недостаточность;

в) доброкачественная семейная гипокальциурическая гиперкальциемия;

г) акромегалия.

4. Лекарственные:

а) тиазидные диуретики;

б) гипервитаминозы: D, A и др.;

в) молочно-щелочной синдром;

г) препараты лития.

5. Гранулематозные болезни:

а) саркоидоз; б) бериллиоз; в) туберкулез; г) гистоплазмоз.

6. Другие причины:

а) иммобилизация, болезнь Педжета (малоподвижность);

б) хроническое физическое перенапряжение;

в) идиопатическая младенческая гиперкальциемия;

г) дегидратация (вследствие гемоконцентрации);

д) почечная недостаточность (ОПН, ХПН)

е) идиопатическая гипокальциуретическая гиперкальциемия;

Предложена мнемоника основных причин гиперкальциемии: VITAMINS TRAP включает большинство причин гиперкальциемии [Petts J. T.]:

V – Витамины;

I – Иммобилизация;

T – Тиреотоксикоз;

A – Болезнь Аддисона;

M – Молочно-щелочной синдром;

I – Воспалительные нарушения;

N – Заболевание, связанное с новообразованиями;

S – Саркоидоз:

T – Тиазидные диуретики и другие лекарственные средства (литий);

R – Рабдомиолиз (грануломатозное воспаление неизвестной этиологии);

A – СПИД;

P – Болезнь Педжета, парентеральное питание, феохромоцитома, заболевания паращитовидных желез, гиперкальциемия.

По частоте распространения гиперкальциемии выделяют: распространенные, менее распространенные и редкие.

Распространенные:

– злокачественные опухоли с метастазами в кости или без них;

– первичный гиперпаратиреоз;

Менее распространенные:

– тиреотоксикоз;

– передозировки препаратов витамина D и препаратов кальция;
– пищевая гиперкальциемия;
– переломы крупных костей в острый период;
– почечная недостаточность (ОПН, ХПН);
– тиазидовые диуретики;
– саркоидоз;
– идиопатическая гипокальциурическая гиперкальциемия.

Редко встречающиеся гиперкальциемии:
– иммобилизация;
–идиопатическая гиперкальциемия в раннем детском возрасте
– лечение препаратами лития;
– туберкулез;
– акромегалия.

По степени тяжести гиперкальциемию делят на легкую, среднетяжелую и тяжелую формы. Верхняя граница нормы для кальция составляет 10,5 мг/дл. Содержание сывороточного кальция от 10,5 до 12,0 мг/дл (2,5–3,0 ммоль/л) соответствует легкой степени, при кальции в сыворотке от 12,0 до 13,5 мг/дл (моль/л) состояние средней тяжести, более 13,5 мг/дл (3,38 ммоль/л) – тяжелой степени гиперкальциемии. При нормальных или пониженных значениях Са при определении степени тяжести, необходимо обратить внимание на общее состояние больного, на наличие кальцинозов в различных органах и тканях. В этих случаях необходимо сделать поправку на содержание кальция в сыворотке по концентрации альбумина по формуле: Са с поправкой = Са измеренный +[альбумин – 4.0] х 0,8 т.е. на каждую единицу альбумина свыше 4 добавляют 0,8. Например, при содержании Са в сыворотке крови 10,3 мг/дл и альбумина 5,2 содержание Са с поправкой составит: 10,3 + (5,2-4,0)х0,8= 10,3+1,2х0,8=10,3+0,96=11,26 мг/дм.

Патогенез гиперкальциемий не связанных с передозировкой витамина D

Все разнообразие причин, вызывающих гиперкальциемию, можно разделить на три основные группы:

1) гиперкальциемия, обусловленная высокой костной резорбцией,

2) уселенная реабсорбция в почечных канальцах,

3) высокая абсорбция кальция в кишечнике.

Большинство синдромов с гиперкальциемией по механизмам повышения кальция представлены в таблице 9.

Таблица 9

Механизмы повышения сывороточного кальция
в зависимости от механизма

Первичный механизм	Причина гиперкальциемии
1. Повышенная костная резорбция	– Гиперпаратиреоз – Тиреотоксикоз – Гуморальная гиперкальциемия при злокачественных новообразованиях и метастазах – Гипервитаминоз А – Иммобилизация – Переломы крупных костей
2. Повышенная почечная реабсорбция или сниженная секреция Са	– Почечная недостаточность – Молочно-щелочной синдром – Тиазидные диуретики – Семейная гипокальциурическая гиперкальциемия (СГГ)
3. Повышенное всасывание Са в кишечнике	– Гипервитаминоз D – Кандидоз – Эозинофильная гранулема – Гистоплазмоз – Саркоидоз – Силиконовые имплантаты – Туберкулез – СПИД – Лимфомы

Главные регуляторы обмена кальция и фосфора – ПТГ, витамин D и кальцитонин. Мишенями этих гормонов являются костная ткань, почки, тонкая кишка. В регуляции метаболизма кальция и фосфора участвуют и другие факторы: ПТГ – подобные пептиды, цитокины (интерлейкин–1, интерлейкин–2, интерлейкин–6; трансформирующие факторы роста TGF альфа и TGF бета; факторы некроза опухолей TNF альфа и TNF бета), тромбоцитарный фактор роста PDGF, инсулиноподобные факторы роста ИФР-I и др. Механизмы повышения сывороточного кальция представлены в табл.9.

Патогенез гиперкальциемии при злокачественных новообразованиях обусловлен метастазами опухоли в кости, усиленной продукцией опухолевых клеток $ПГЕ_2$, вызывающих резорбцию костной ткани паратиреоидным гормоном, синтезируемым опухолевыми клетками. При ОПН гиперкальциемия обычно в ранней полиурической фазе развивается вследствие усиленной продукции метаболита витамина D почечной тканью. Тиазиды усиливают реабсорбцию кальция в почечных канальцах. При саркоидозе повышается как продукция 1,25-дигидроксихолекальциферола, так и чувствительность к действию этого метаболита с усилением всасывания кальция в желудочно-кишечном тракте. Длительная иммобилизация вызывает высвобождение кальция из скелета. Гиперкальциемия вследствие повышенной костной резорбции Са отмечается при тиреотоксикозе, гиперпаратиреозе, новообразованиях, феохромоцитоме, избыточном потреблении витамина А (>50 000 ЕД в день). Злокачественные опухоли вызывают гиперкальциемию за счет продукции гуморальных или местных веществ, которые увеличивают резорбцию кости остеокластами. Иммобилизация может вызвать гиперкальциемию у больных с гиперпаратиреозом, малигнизацией, в молодом возрасте при болезни Педжета и почечной недостаточности. Карбонат лития изменяет величину секреции ПТГ, усиливая ее при более высоких концентрациях кальция.

Повышенная почечная реабсорбция Са и (или) сниженная его экскреция: алколоз (молочно-щелочной синдром), тиазидные диуретики, семейная гиперкальциемия с пониженным выделением кальция с мочой. Гиперкальциемия может вызвать полиурию, обезвоживание, снижение скорости гломерулярной фильтрации. Это увеличивает почечную реабсорбцию кальция. При молочно-щелочном синдроме алкалоз усиливает почечную реабсорбцию кальция. Сопутствующая почечная недостаточность в результате нефрокальциноза уменьшает экскрецию кальция.

Рабдомиолиз – острый некроз скелетных мышц. Возникает при травме или у алкоголиков (при длительном сне на жесткой поверхности). Поврежденные мышцы выделяют в большом количестве калий, кальций и миоглобин с развитием ОПН, которая также способствует задержке кальция.

Тиазиды уменьшают ОЦК, что приводит к снижению скорости гломерулярной инфильтрации, увеличению реабсорбции кальция в проксимальных почечных канальцах и повышению содержания кальция в плазме. Кроме того,

тиазиды увеличивают реабсорбцию кальция дистальными почечными канальцами и могут усиливать действие ПТГ на кость.

У больных с семейной гиперкальциемией и пониженным выделением кальция с мочой отмечен генетически детерминированный дефект экскреции кальция почками.

Повышенная кишечная абсорбция чаще всего обусловлена избыточным потреблением витамина D с пищей в больших дозах (> 50 000 ЕД в день) может сопровождаться гиперкальциемией. Повышенное всасывание Са происходит при употреблении избыточного количества кислотообразующих веществ и биостимуляторов – элеутерококка, женьшеня, лимонника, газированных напитков.

Саркоидоз (гранулематозное воспаление неизвестной этиологии), другие воспалительные заболевания, СПИД и лимфомы, туберкулез, гистоплазмоз, кандидоз, эозинофильная гранулема, силиконовые имплантаты увеличивают концентрацию $1,25(OH)_2D$, что ведет к гиперкальциемии. Неизвестные факторы: эстрогены и антиэстрогены, болезнь Аддисона, кишечная опухоль, секретирующая вазоактивный полипептид, парентеральное питание, теофиллин. Механизм их действия точно не установлен.

Клиника гиперкальциемий, не обусловленная избыточным потреблением витамина D

Признаки гиперкальциемии, не связанной с избыточным потреблением витамина D, неспецифичны. У многих больных гиперкальциемия может выявиться случайно при биохимическом обследовании. *Важно знать, что хронические гиперкальциемии встречаются гораздо чаще, чем хроническая гипокальциемия.* Для нее также характерна симптоматика гипервитаминоза D: общая слабость, полидипсия, уменьшение массы тела, анорексия (снижение аппетита), полиурия, тошнота, рвота, запоры, потеря веса, нарушения функции центральной нервной системы. Со стороны костно-мышечной системы могут быть оссалгия, миалгия, артралгия. Со стороны почек – ОПН, кальциноз, пиелонефрит, гематурия. Полиурия вызывается гиперкальциемическим почечным несахарным диабетом.

Желудочно-кишечные проявления: боли в животе (иногда интенсивные).

Тяжелая гиперкальциемия сопровождается торможением центральной нервной системы и угнетением сердечной деятельности, комой и шо-

ком, внезапной остановкой сердца. На ЭКГ выявляются: нарушения сердечного ритма, укорочение интервала QT, удлинение интервала PR и появление Т-волны.

При любой хронической гиперкальциемии неврологическая симптоматика выражена не так резко. Чаще поражаются почки. Полиурия и, как следствие, полидипсия, дегидратация развиваются из-за снижения концентрационной способности почек вследствие нарушения активного транспорта натрия. При длительно существующей гиперкальциемии в почках находят интерстициальный фиброз при минимальных изменениях в клубочках, нефрокальциноз и нефролитиаз.

Другими клиническими проявлениями поражения почек при гиперкальциемии служат мочевой синдром (умеренная протеинурия, эритроцитурия), преренальная азотемия вследствие дегидратации, ОПН и ХПН как исход обструктивного пиелонефрита. Гиперкальциемия вызывает спазм афферентных артериол, снижает почечный кровоток (больше в корковом веществе, чем в медуллярном), клубочковую фильтрацию, угнетает реабсорбцию в канальцах натрия, магния и калия, повышает реабсорбцию бикарбоната, увеличивает экскрецию кальция и ионов водорода. Нарушениями функции почек можно объяснить большинство клинических проявлений гиперкальциемии.

Клинические проявления гиперкальциемии зависят от ее причины, тяжести, длительности и скорости развития, а также от возраста больного и сопутствующих заболеваний. Молодые легко переносят значительную гиперкальциемию, если она развивается постепенно, и очень тяжело – легкую или умеренную гиперкальциемию, если она возникает остро. Пожилые чувствительны даже к легкой гиперкальциемии. Таким образом, клиническая картина не D гипервитаминозной этиологии гиперкальциемии полиморфна. В зависимости от преимущественного поражения той или иной системы, как и при гипервитаминозе D, выделяют различные ее формы: с поражениями ЦНС, почек, ЖКТ и сердечно-сосудистой системы.

Клиника гиперкальциемий с преимущественным поражением ЦНС: анорексия, слабость, тошнота, рвота, обезвоживание. Страдает общее состояние больного от вялости до плохого настроения и депрессии, нарушения когнетивных функций, возбуждение, психозы.

Гиперкальциемии с преимущественным поражением желудочно-кишечного тракта: боли в животе, тошнота, рвота, запоры, язвенная болезнь, потеря массы.

Гиперкальциемия с поражением сердечно-сосудистой системы: нарушения ритма, аритмии, артериальная гипертензия, укорочение интервала Q-T. Возможно развитие кардита, кальциноза сосудов и миокарда.

Гиперкальциемии с поражение почек: снижение концентрационной способности, полиурия, жажда, гиперкалькиемия, нефрокальциноз, мочекаменная болезнь, пиелонефрит. В зависимости от причины гиперкальциемии экскреция кальция может колебаться от низкой до значительно повышенной.

Диагностика причин имеет важное значение для выбора рациональной профилактики и лечения. Тщательно собранный анамнез, а также проведение лабораторно-инструментальных исследований, лабораторных проб позволяют верифицировать причину гиперкальциемии и основной диагноз. Важно учитывать, что характер и тип нарушений кальциевого обмена по гиперкальциемическому варианту часто зависит от очень многих причин, возраста и может встречаться уже с рождения.

Гиперкальциемия новорожденных

Гиперпаратиреоз новорожденных – гомозиготная гипокальциурическая гиперкальциемия - редкое заболевание, проявляется тяжелой, угрожающей жизни гиперкальциемией и требует неотложного лечения. Наследование – аутосомно-рецессивное. Чаще всего это заболевание возникает у детей, больных семейной доброкачественной гиперкальциемией; его риск особенно высок при близкородственном браке.

Клиника: врожденные пороки развития скелета, умственная отсталость, значительное снижение экскреции кальция, выраженная гиперкальциемия, значительное повышение уровня ПТГ. В большинстве случаев это заболевание представляет собой гомозиготную форму семейной доброкачественной гиперкальциемии. Лечение хирургическое (паратиреоэктомия с аутотрансплантацией фрагментов ткани паращитовидных желез в мышцы предплечья) позволяет устранить гиперкальциемию. После операции происходит нормализация роста и развития ребенка. После паратиреоэктомии назначают препараты кальция и витамин D.

Основные причины гиперкальциемии у новорожденных детей: рахит вследствие естественного вскармливания у недоношенных детей с очень низкой массой тела при рождении. Он обычно появляется к 8 недели. жизни и характеризуется выраженной гипофосфатемией, относительной гиперкальциемией и гиперкальциурией. Рентгенологические изменения те же, что и при D-дефицитном рахите. Однако главной причиной его является недостаточное поступление минеральных веществ с молоком матери. Гиперкальциемия у новорожденных может быть ятрогенной, а также при подкожном жировом некрозе, синдроме Вильямса, приемом матерью больших доз витамна D, витамина А, тиреотоксикоз, гипофасфатезия, опухоль, секретирующая пептид, родственный паратиреоидному гормону.

Как лечить острую гиперкальциемию у новорожденных?

Усилить диурез путем внутривенного введения жидкости (изотонический раствор хлористого натрия), при стойкой гиперкальциемии фуросимид или гидрокортизон (1мг на кг каждые 6 ч).

Гиперкальциемия семейная доброкачественная

Заболевание обычно протекает бессимптомно, но иногда выявляется уже в первые дни жизни. Семейную доброкачественную гиперкальциемию следует заподозрить в следующих ситуациях:

– случайно обнаруженная гиперкальциемия у грудного ребенка;

– у родственников – гиперкальциемия в сочетании с гипокальциурией;

– безуспешное хирургическое лечение гиперпаратиреоза у родственников;

– суточная экскреция кальция с мочой меньше 1,5 ммоль/л;

– концентрация ПТГ в сыворотке нормальная или слегка повышена;

– концентрации 1,25(OH)2D3 и 25(OH)D3 в сыворотке нормальные.

У большинства больных семейной доброкачественной гиперкальциемией канальцевая реабсорбция кальция больше 99 %, а у больных первичным гиперпаратиреозом – меньше 99 %. Для семейной доброкачественной гиперкальциемии характерна пониженная экскреция кальция. Повышенный уровень кальция в сыворотке при семейной доброкачественной гиперкальциемии обнаруживается в возрасте до 10 лет, а при первичном гиперпаратиреозе гораздо позже. Диагноз семейной доброка-

чественной гиперкальциемии может быть подтвержден молекулярно-генетическими исследованиями в специализированных лабораториях.

Хондродисплазия метафизарная, тип Янсена. Редкое наследственное заболевание, обусловленное мутациями гена рецептора ПТГ. В результате повышенная чувствительность рецепторов к ПТГ приводит к усилению резорбции кости, задержке кальция в почках и к подавлению секреции ПТГ. Заболевание проявляется у грудных детей. Клинические признаки заболевания проявляются задержкой показателей физического и нервнопсихического развития, остеопатиями: низкорослость, искривление конечностей, нарушением развития трубчатых костей, диафизов, дисплазия метафизов. Как правило, имеется умеренная или тяжелая гиперкальциемия и гипофосфатемия. ПТГ в сыворотке снижен или не выявляется. Лечение направлено на устранение гиперкальциемии. Наилучший эффект дает кальцитонин. Однако большинство больных не доживает до 15лет.

Гиперпаратиреоз – это общее заболевание организма, которое характеризуется повышенной секрецией гормона околощитовидных желез. К этой патологии относят первичный гиперпаратиреоз, возникающий на почве одной или нескольких гиперфункционирующих аденом или диффузной паратиреоидной гиперплазии, и вторичную паратиреоидную гиперплазию, обусловленную гиповитаминозом D, рахитом, остеопорозом, хронической почечной недостаточностью, остеомаляцией или нарушением всасывания кальция в кишечнике.

Первичный гиперпаратиреоз имеет наиболее сходную клинику с D-витаминной интоксикацией. Вследствие избыточной продукции паратгормона усиливается резорбция костной ткани, что приводит к развитию гиперкальциемии и гиперкальциурии. Одновременно избыток паратгормона повышает клубочковую фильтрацию и снижает канальциевую реабсорбцию фосфора. Все это приводит к развитию гиперфосфатурии и гипофосфатемия. Таким образом, возникают нарушения фосфорно-кальциевого обмена, подобные гипервитаминозу D.

Клиническая картина заболевания характеризуется постепенным началом заболевания: болями в костях, общей слабостью, ухудшением аппетита, запорами, иногда тошнотой, рвотой. В связи с размягчением

костей образуются множественные переломы, ведущие к деформации костного скелета. Часто развивается сердечная недостаточность вследствие дистрофии миокарда, поражения почек (пиелонефрит, кальциноз почек и мочевого пузыря). В результате гиперкальциемии наблюдается метастатическая кальцификация различных органов и систем. У больных с гиперпаратиреодизмом на рентгенограммах костей выражен остеопороз, истончен корковый слой, череп «изъеден молью», позвонки сплющены. При биохимическом исследовании крови у детей отмечаются гиперкальциемия, положительная проба Сулковича, гипофосфатемия, гиперфосфатурия. Гиперпаратиреоз (болезнь Рекленгаузена) от гипервитаминоза D отличается прогрессирующим течением болезни, отсутствием связи заболевания с применением витамина D. Кроме того, это заболевание наблюдается в более старшем возрасте.

Клинические проявления гиперпаратиреоза неспецифичны и разнообразны. Часто больные подолгу лечатся у различных специалистов. Многие больные лечатся у нефрологов с жалобами на полиурию, никтурию, у урологов - от почечной колики, мочекаменной болезни, нефрокальциноза; гастроэнтерологов - от желудочно-кишечных расстройств, язвенной болезни, запоров. Другие лечатся у психиатров от депрессии, мышечной слабости. Часты жалобы на повышенную утомляемость, миалгии, боли в костях. При гиперпаратиреозе часто отмечается артериальная гипертония, подагра, панкреатит. У больных гиперпаратиреозом нередко развивается почечнокаменная болезнь, характерны кальциево-фосфатные камни.

Изредка заболевание носит семейный характер. У таких больных, как правило, отмечается гиперплазия всех четырех паращитовидных желез. У больных с приобретенным гиперпаратиреозом, как правило, поражена одна железа (аденома).

Гиперкальциемия часто носит перемежающийся характер, поэтому кровь исследуют несколько раз. Определяют ПТГ, концентрацию фосфата, белка, мочевой кислоты, креатинина, активность щелочной фосфатазы; рентгенографию грудной клетки, общий анализ мочи, суточную экскрецию кальция в моче. Диагноз устанавливают по увеличению концентраций кальция и ПТГ в сыворотке крови. В пользу первичного гиперпаратиреоза свидетельствуют увеличение показателя хлорид/фосфат больше 33 за счет снижения уровня фосфора в сыворотке крови менее 0,8-0,9 ммоль/л у большинства па-

циентов. Повышенный уровень фосфата в сыворотке означает иную, не связанную с патологией паращитовидных желез причину гиперкальциемии. СОЭ может быть повышена. Гиперкальциемия не сопровождается тяжелыми последствиями, а паратиреоэктомия ее не устраняет. ПТГ в сыворотке у большинства больных первичным гиперпаратиреозом повышен. При гиперкальциемии, обусловленной другими причинами, уровень ПТГ снижен. При рентгенографии кистей можно отметить субпериостальную резорбцию костной ткани, чаще на поверхности средней фаланги указательного пальца или метафизах лучезапястного сустава.

Гиперкальциемия при тиреотоксикозе отмечается у 20 % больных вследствие усиленной резорбции кости под влиянием избытка T_4. Гиперкальциемия обычно умеренная, что объясняют компенсаторным усилением экскреции кальция и торможением его всасывания в кишечнике. Уровни ПТГ и $1,25(OH)_2$ D_3 в сыворотке снижены. Заболевание лечат антитиреоидными препаратами или хирургическим путем. При тяжелой гиперкальциемии назначают бета-адреноблокаторы (пропранолон), которые позволяют устранить гиперкальциемию.

Для нормализации работы щитовидной железы хорошо использовать стабилизирующее действие лапчатки белой как при гипотиреозе, так и при гипертиреозе. Механизм действия лапчатки белой окончательно не изучен. Д.Г. Елистратов объясняет ее лечебное действие за счет образования анионов йодистой кислоты, содержащейся в лапчатке белой. На ее основе в ООО «Парафарм» (Пенза) был создан препарат «Тирео-Вит» из цельного корня лапчатки, в отличие от подобных препаратов других фирм, использующих экстракты.

Гиперкальциемия при онкологических злокачественных заболеваниях отмечается у 15 %. У 80 % этих больных обнаруживают первичную опухоль или метастазы в кости. Патогенез и клинические проявления гиперкальциемии зависят от типа опухоли. Различают гуморальную, паранеопластическую, остеолитическую гиперкальциемии. Гуморальная обусловлена циркулирующими в крови гормонами, чаще это ПТГ – подобные пептиды, паранеопластическая – секрецией опухолевыми клетками разнообразных паракринных факторов, способствующих резорбции

костной ткани (Джонсон Б., 2002). Особенно часто гиперкальциемия встречается при раке легкого и раке молочной железы, раке почки, а также при миеломной болезни. Основной механизм развития гиперкальциемии – усиленное вымывание кальция из костей за счет резорбции костной ткани остеокластами, в то время как образование и минерализация костной ткани отстает, так как функция остеобластов угнетается.

Основную роль в патогенезе паранеопластической гиперкальциемии играет секретируемый опухолями ПТГ-подобный пептид, связываясь с рецепторами ПТГ на остеокластах, он вызывает их усиленную пролиферацию и тем самым резорбцию кости. Высвобождающийся при этом избыток кальция не успевает усваиваться остеобластами, функция которых снижена и избытки его поступают в кровь. Повышенный уровень ПТГ-подобного пептида в крови обнаружен также у большинства больных с метастазами в кости. Некоторые опухоли (лимфомы) продуцируют активные метаболиты витамина D, которые усиливают всасывание кальция в кишечнике, обуславливая его повышение.

Клинические проявления паранеопластической гиперкальциемии, как и при других гиперкальциемиях, неспецифичны: повышенная утомляемость, потеря аппетита, запоры, мышечная слабость. Лабораторная диагностика включает определение в сыворотке содержания кальция, неорганического фосфора, альбумина, последний непосредственно влияет на содержание кальция в сыворотке.

Лечение – противоопухолевая терапия**.** Химиотерапия может подавить рост опухолевых клеток. Применяется лучевая терапия как для уменьшения боли, так и с лечебной целью.

Дисметаболическая гиперкальциемия. По нашим данным, гиперкальциемия с отложением солей в мягкие ткани нередко встречается при подагре. Подагра в переводе с греческого – «нога в капкане». После 40 лет подагрой страдают более 2 % мужчин и 1 % женщин. Недуг связан с отложением солей в суставах у пациентов, питающихся однообразно, у любителей поесть , выпивки (особенно пива), у лиц с малоподвижным образом жизни. (Герасименко С., 2010).

Клиника. Боль приходит внезапно, чаще ночью, в пальцах ступни, чаще большом, так, словно нога попала в капкан. Отек, сопровождающийся покраснением и резкой болезненностью, не дает возможности

надеть обувь, и даже прикоснуться к воспаленному месту. Может быть сильный озноб с повышением температуры. Через пару дней все проходит, но не радуйтесь – перерывы между приступами подагры могут продолжаться от нескольких дней до нескольких лет. Их провоцируют переохлаждение, инфекционные заболевания, психические или физические травмы. Через 8–10 лет на пальцах появляются тофусы – узловатые образования размером от булавочной головки до сливы. В них накапливаются кристаллы мочевой кислоты, которую по разным причинам организм либо вырабатывает в избытке, либо плохо выводит. Тофусы могут вскрываться и образовывать плохо заживающие свищи. Самое опасное осложнение подагры – мочекаменная болезнь. Урологи, разбивая камни, бьют по хвосту «дракона», не замечая головы, то есть первопричины (Герасименко С.). Если пуриновый обмен нарушен, рецидивов не избежать. В таких случаях уровень мочевой кислоты в крови можно снизить аллопурином.

Лечение. Главное в лечении это строгая диета с исключением из рациона продуктов, содержащих пурины (печень, почки, мозги, мясо молодых животных, жирные сорта мяса и рыбы, копчености, соленья, мясные бульоны). Чтобы сократить количество пуринов, можно приготовить вторичный бульон: мясо, нарезанное небольшими кусочками (до 100 г), положить в холодную воду, довести до кипения и варить 5 минут. Затем бульон слить, мясо залить горячей водой и в ней варить до готовности. Чтобы получить слабый бульон, можно разбавить кипяченой водой обычный. В некоторых овощах тоже есть пурины – в бобовых, шпинате и цветной капусте. То же можно сказать о грибах, кофе, какао, чае, шоколаде, дрожжах. В питании акцент делается на молочные продукты, яйца, картофель, хлеб, крупы, фрукты и ягоды, больше овощей. Обильное питье, вода не минеральная и не газированная. Лечение метаболических нарушений (аллопурин и др.).

Синдром Бернетта характеризуется гиперкальциемией, метаболическим алколозом и нарушением функции почек. Обусловлен одновременным потреблением большого количества молока или пищевых кальций содержащих добавок и антоцидов (бикарбонат натрия). *Острая форма* развивается уже через несколько дней после начала приема кальция и антоцидов. Характеризуется умеренной или тяжелой гиперкальциемией, алкалозом, небольшим повышением уровня неорганического фосфора в сыворотке, умеренной азотемией и снижением концентрационной спо-

собности почек. Клинические проявления: слабость, утомляемость, раздражительность, боли в мышцах, депрессия.

Синдром Бернетта нередко возникает на фоне длительного лечения остеопороза карбонатом кальция, а также при лечении гастрита или язвенной болезни желудка всасывающимися антацидами. Назначение таким больным витамина D или его активных метаболитов еще больше усиливают гиперкальциемию. Все нарушения проходят через несколько дней после прекращения приема препаратов кальция и антацидов.

При *хронической форме* синдрома – стойкоая гиперкальциемия, ХПН, нефрокальциноз, появление кальцинатов в мышцах и других органах.

Гиперкальциемия у спортсменов при хроническом физическом перенапряжении

Современный спорт характеризуется значительным увеличением объема тренировочных нагрузок и эмоционального накала соревновательной борьбы. Длительное функционирование организма в подобных условиях может явиться причиной истощения его резервных возможностей и развития ряда патологических состояний, к которым прежде всего, следует отнести состояние физического перенапряжения. Частота возникновения перетренированности среди спортсменов из года в год повышается. Это является одной из причин внезапной смерти спортсменов (Любина Б.Г., 2002).

В исследованиях на спортсменах при выполнении продолжительной беговой нагрузки нетренированными лицами отмечается развитие гипокальциемии, снижение концентрации ПТГ и возрастание уровня КТ и КТ-активности плазмы. По мере роста тренированности соотношение указанных гормонов и их биологической активности в период выполнения мышечных нагрузок изменяется, что обеспечивает длительную гиперкальциемию, наиболее выраженную в период интенсификации тренировочных нагрузок. Установлено, что развитие хронического физического перенапряжения носит волнообразный характер, а не является однонаправленным ухудшением функций организма. В период наиболее высокой работоспособности происходит повышение секреции ПТГ и снижение секреторной активности С-клеток ЩЖ, не стимулируемой мышечной нагрузкой. Результаты исследования показывают, что развитию хрониче-

ского физического перенапряжения предшествует длительная гиперкальциемия, обусловленная снижением секреторной активности С-клеток щитовидной железы. Гипокальцитонимия может быть использована как предиктор формирующихся отклонений в организме. Полученные данные представляют интерес с позиций ранней диагностики развивающегося хронического физического перенапряжения и своевременного внесения коррективов в методику проводимых тренировок. Установлена способность корня солодки потенцировать формирование устойчивой адаптации к мышечным нагрузкам и развиваемым физическим качествам. При этом показана возможность использования корня солодки как перорально, в виде таблеток «СОЛОДКИ-П» из цельного корня солодки по технологии холодной обработки «Секреты Долголетия», так и при включении экстрактов солодки в состав массажного крема для спортсменов. Таким образом, гиперкальциемия, регистрируемая в период тренировочного цикла и выполнения истощающих физических нагрузок, является неспецифической реакцией организма на действие стрессового фактора. Она обеспечивает повышение функциональной активности систем организма, необходимых для проявления специфических адаптивных реакций. Избыточное накопление ионизированного кальция в миоцитах при выполнении истощающих мышечных нагрузок провоцирует негативные изменения в структуре клетки. Снижение секреторной активности С-клеток щитовидной железы обусловливает развитие гиперкальциемии.

Криз гиперкальциемический – неотложное состояние, характеризующееся резким повышением уровня кальция в крови (свыше 2,6 ммоль/л). Если уровень общего Са больше 3,5 ммоль/л, то состояние, угрожает жизни больного, необходимо немедленное лечение. Криз возникает при гиперпаратиреозе, миеломной болезни и при метастазах злокачественных опухолей в кости (саркома, лимфома, рак молочной железы), при тиреотоксикозе, передозировке витамина D, тиазидовых диуретиков, саркоидозе, длительной иммобилизации, ОПН. Реже гиперкальциемический криз возникает при семейной гипокальциурической гиперкальциемии, щелочномолочном синдроме, миеломной болезнью, введением больших количеств магния. У таких больных гиперкальциемический криз может быть спровоцирован беременностью, обездвиженностью, костными переломами.

Клиника гипекальциемического криза определяются нарушением функции тех органов, в которых процессы кальциноза выражены в наиболь-

шей степени (например, острая почечная недостаточность развивается вследствие массивного кальциноза почек). Клиника часто напоминает D гипервитаминозную гиперкальциемию. Вначале для гиперкальциемии характерны симптомы: общая слабость, полидипсия, уменьшение массы тела, снижение аппетита, тошнота, рвота, запоры, признаки нарушения функции центральной нервной системы (снижение способности концентрировать внимание, снижение памяти, сонливость, апатия, головная боль), костно-мышечной системы (оссалгия, миалгия, артралгия) и почек (гематурия, полиурия). Возможны, внезапное и быстрое развитие болей в эпигастральной области (ведущий признак), рвота, жажда, олигурия, высокая температура. Дальнейшее повышение концентрации кальция – опасное состояние, при котором наступает полиорганная недостаточность, появляются судороги, кома, ОПН. Летальность при гиперкальциемическом кризе - до 60 %**.** Диагноз гипекальциемического криза базируется на данных клиники, экстренного определения уровней кальция и фосфора в сыворотке крови.

Лечение*:* устранение причины гиперкальциемии (удаление опухоли, прекращение приема витамина D и т.д.), уменьшение поступления кальция в организм, повышение его выведения, назначение средств, препятствующих выходу кальция из костей, и препаратов, усиливающих поступление кальция в кости. Инфузионная терапия – восстановление ОЦК до 2- 3 л физраствора и 5 % глюкозы в сутки под контролем центрального венозного давления и коррекция электролитного состава плазмы. Усиливает экскрецию кальция фуросемид (100–200 мг внутривенно каждые 2 ч), в то время как тиазиды оказывают противоположное действие. При внутривенном введении фосфатов (Na_2HPO_4 или NaH_2PO_4) также снижается уровень кальция в плазме, однако фосфаты противопоказаны при нарушении функции почек.

Для угнетения повышенной резорбции остеокластами костной ткани используют кальцитонин. После его введения снижение уровня кальция в плазме начинается уже через несколько часов и достигает максимума на 5-й день лечения. Для экстренного снижения содержания кальция в крови возможно применение гемодиализа или перитонеального диализа с бескальциевым диализирующим раствором. При опухолевой гиперкальциемии, связанной с избыточной продукцией ПГЕ 2, гипокальциемический эффект дают индометацин и другие ингибиторы синтеза простагландинов. Если перечисленные меры не снижают Ca^{2+} плазмы и он по-прежнему более 2,8 ммоль, целесообразно назначение следующих препаратов:

– ***глюкокортикостероиды*** (преднизолон 30–60 мг перорально 1 раз в день) наиболее эффективны при гиперкальциемии, обусловленной саркоидозом, миеломой или интоксикацией витамином D;

– ***кальцитонин лосося*** 400 ЕД каждые 8 ч. Его действие развивается быстро (в течение нескольких часов), но продолжается лишь 2–3 дня;

– ***динатрия памидронат*** – бисфосфонат внутривенно по 30 мг каждые 4 ч при уровне Ca^{2+} < 3 ммоль/л; 60 мг каждые 8 ч при уровне Ca^{2+} 3-4 ммоль/л; 90 мг каждые 24 ч при уровне Ca^{2+} > 4 ммоль/л до нормализации его значений.

Большое значение имеет нормализация ОЦК, внутривенным введение 0,9 % раствора натрия хлорида 10–15 мл в 1 мин; увеличению экскреции кальция с мочой способствует форсированный диурез – одновременное применение петлевых диуретиков (100 мг фуросемида или 50 мг этакриновой кислоты). Тиазидовые диуретики противопоказаны, так как они уменьшают почечный клиренс кальция. Объем внутривенной инфузии изотонического раствора натрия хлорида может при этом достигать 3 л в первые 2–3 ч., а в течение суток – 8–9 л при сохранной функции почек.

Хирургическое вмешательство возможно после нормализации жизненно важных функций и обследования.

Гиперкальциемия у больных с активным саркоидозом

Причина гиперкальциемии при саркоидозе легких – эктопический синтез и секреция 1,25(OH)2Dз альвеолярными макрофагами в составе саркоидозных гранулем. Кроме того, при саркоидозе его синтез не подавляется при повышении уровня кальция и не зависит от ПТГ. При саркоидозе гиперкальциемия развивается в ответ на поступление витамина D с пищей, после инсоляции, УФО. При диссеминированном саркоидозе усиливается синтез $1,25(OH)_2D_3$, это происходит и в костной ткани. Гиперкальциемия встречается и при других гранулематозах. В большинстве случаев она обусловлена избыточным синтезом и секрецией $1,25(OH)_2D_3$, однако бывают случаи, когда уровень $1,25(OH)_2D_3$ в сыворотке не повышается.

Чтобы различить гиперкальциемию при саркоидозе и при гиперпаратиреозе, применяют супрессивную пробу с глюкокортикоидами. Эта проба основана на подавлении синтеза $1,25(OH)_2D_3$. Один раз в сутки на

протяжении 7–10 суток вводят гидрокортизон в/в в дозе 150 мг или в эквивалентной дозе преднизолон внутрь. Затем определяют уровень кальция в сыворотке. Поскольку при саркоидозе гиперкальциемия обусловлена избытком $1,25(OH)_2D_3$, а не избытком ПТГ, уровень кальция в сыворотке всегда снижается после введения кортикостероидов. Напротив, при первичном гиперпаратиреозе уровень кальция не снижается.

Лечение:

– проводят гидратационную терапию и ограничивают поступление кальция с пищей;

– для устранения гиперкальциемии и гиперкальциурии назначают глюкокортикоиды;

– ингибитор синтеза стероидов кетоконазол блокирует синтез $1,25(OH)_2D_3$ в почках. У больных саркоидозом он подавляет синтез $1,25(OH)_2D_3$ клетками гранулем и снижает содержание кальция в сыворотке.

Гиперкальциемия при феохромоцитоме. При изолированной феохромоцитоме гиперкальциемия обусловлена снижением ОЦК, гемоконцентрацией и избыточной секрецией ПТГ, вызванной катехоламинами. Иногда опухоль секретирует ПТГ-подобные пептиды. После удаления опухоли гиперкальциемия исчезает. При МЭН типа IIa феохромоцитома сочетается с первичным гиперпаратиреозом. В таких случаях лечение должно быть направлено на устранение обоих заболеваний.

Гиперкальциемия при гипоадреналовом кризе

Гипоадреналовый криз иногда сопровождается умеренной или тяжелой гиперкальциемией в результате снижения ОЦК, гемоконцентрации, снижения СКФ. В результате повышается чувствительность рецепторов к витамину D. Это усиливает канальцевую реабсорбцию кальция, резорбцию кальция в кишечнике.

Лечение: инфузионная терапия, глюкокортикоиды.

Гиперминерализация костной ткани

Важно выявлять гиперминерализацию костной ткани (ГМКТ). Говорить о ГМКТ при жизни пациентов стало возможным с появлением современных остеометров, позволющих определять минеральную плотность костной ткани. В просмотренной отечественной литературе мы не встретили работ по данной

проблеме, нет четкого определения понятия «гиперминерализации» костной ткани. По ВОЗ за норму МПК принимаются значения от – 1 до + 1 стандартных отклонений. Поэтому согласно нашему материалу в зависимости от минеральной плотности костей мы выделяем условно 4 степени тяжести ГМКТ: I степени – МПК от +1 до +1,5 СО; II степени – МПК от +1,5 до +2,0СО; III степени – МПК от +2 до +2,5 СО; IV степень МПК свыше +2,5СО. Степень минерализации костной ткани в организме регулируется мощной кальцийрегулирующей системой: паратгормоном, активными метаболитами витамина D, кальцитонином, половыми гормонами и другими активными соединениями.

В организме кальций существует в свободной (ионизированной) и связанной формах с протеинами, комплексированных с анионами (лактатом, бикарбонатом, цитратом и др.). На практике важно определять как общий, так и свободный Са. При нарушении регуляции кальциевого обмена, его накопления или выведения могут возникнуть две ситуации: отрицательный баланс (остеопороз, остеомаляция, рахит) и позитивный (остеосклероз, гиперминерализация, кальциноз). Лабораторными признаками патологии кальциевого обмена являются гипер и гипокальциемия.

По мнению большинства исследователей, основными причинами гиперкальциемии являются передозировка остеопротекторов, в первую очередь, препаратов витамина D и его активных метаболитов. На практике причиной гиперминерализации могут быть многие заболевания: злокачественные опухоли (опухоли костной ткани, гемобластозы и др.), первичный гиперпаратиреоз (аденома, гиперплазия, карцинома и др.), тиреотоксикоз или гипотиреоз, гранулематозные болезни (саркоидоз, туберкулез и др.), идиопатическая гипокальциуретическая гиперкальциемия, почечная недостаточность, трансплантация почки (третичный гиперпаратиреоз), молочно-щелочной диспепсический синдром, последствия лечения препаратами лития, интоксикация витамином D и A, передозировка тиазидовыми диуретиками, феохромоцитома, акромегалия, недостаточность надпочечников и др. (Николаев О. В., Таркаева В. Н., 1974; Health D. A., 1985; Marx S. J., 1985; Струков В. И., 2008, 2009 и др.).

Нами проведено рентгенабсорбционное обследование 997 пациентов, получавших длительно (от двух лет и более) остеопротекторы по поводу лечения и профилактики остеопороза. Среди обследованных превалировали женщины – 821 (82,1 %), мужчин было 176 (17,9 %) человек.

Возрастной состав: от 30 до 40 лет – 140 (14 %) человек; от 40 до 50 лет – 194 (19,4 %) человека; от 50 до 60 лет – 256 (25,6 %) человек; от 60 до 70 лет – 227 (22,7 %) человек; старше 70 лет – 180 (18,3 %) человек. Методы исследования включали определение в сыворотке крови кальция, неорганического фосфора, активность щелочной фосфатазы, определение паратгормона, исследование тиреоидных гормонов в сыворотке крови, экскреции кальция с мочой. Минеральная плотность костной ткани у всех обследованных проведена рентгенабсорбционным методом на аппарате ДТХ-100. Только аппараты этого типа позволяют выявлять избыточную минерализацию мягких тканей и костей одновременно. У 86 (8,6 %) обследованных пациентов выявлен синдром гиперминерализации (67 женщин, 19 мужчин). Все пациенты получали различные остеопротекторы (кальций Д3 Никомед, витамин D_3, альфа D3 ТЕВА, идеос, альфадол кальция, кальцид, кальций актив, кальцемин АДВАНС, морской кальций). 15 человек, наряду с остеопротекторами, получали миокальцик, 13 человек – бисфосфонаты (акласта, бонвива).

Клинически гиперминерализация костной ткани нередко сопровождалась гиперкальциемией, проявлялись мышечной слабостью (51 человек), утомляемостью (47 человек), апатией (43 человека), изменениями психики, депрессией (9 человек) нарушением концентрации внимания, сонливостью). Диарея, тошнота, рвота, запоры, боли в животе были у 49 человек; полиурия, нефрокальциноз, нефролитиаз – у 21 человека; нарушения сердечного ритма, сосудистого тонуса, укорочение интервала QT на ЭКГ, кальцификация сердечных клапанов и сосудов, боли в сердце, суставах – у 17 человек.

Группу углубленного обследования составили 67 женщин в возрасте от 25 до 74 лет, проживающих на территории г. Пензы и Пензенской области. В зависимости от гормонального статуса (наличия менструаций) обследуемые были разделены на две группы: в первую входили 23 (34,3 %) женщины без менопаузы, во вторую – 44 (65,7 %) женщины с менопаузой. Оценку степени ГМКТ определяли измерением минеральной плотности костей предплечья рентгенабсорбционным методом. Результаты исследования были статистически обработаны и представлены в табл. 10, из данных которой видно, что у женщин с менопаузой удельный вес гиперминерализации III–IV степени (от +2,5 СО и выше) был достоверно чаще, чем у женщин без менопаузы: Так, высокая ГМКТ (III–IV степени) отмечена у 12 (54,4 %) женщин без менопаузы и у 40 (68,4 %) женщин с менопаузой ($p < 0,05$).

Таблица 10

Минеральная плотность костной ткани

Группа	Тяжесть			
	I степень +1 до +1,5СО	II ст\епень +1,5 -+2,0СО	III степень +2 до +2,5СО	IV степень свыше +2,5СО
Женщины без менопаузы (23)	4 (17,1 %)	7 (30,5 %)	6 (26,2 %)	6 (26,2 %)
Женщины с менопаузой (44)	2 (4,4 %)	12(27,2 %)	19 (43,4 %)	11 (25 %)

Факторы риска синдрома гиперминерализации у обследованных были следующие: нерациональное высококалорийное питание, избыточная масса тела (ожирение, метаболический синдром), эндокринные заболевания, онкопатология, отягощенный анамнез по метаболическим заболеваниям, менопауза, длительная терапия остеопротекторами без учета минерализации костей по данным современных остеометров. На основании проведенного исследования палагаем, что в условиях современного экологического состояния региона и особенностей питания населения синдром гиперминерализации является достаточно распространенной патологией и встречается у 8,6 % населения. Основными факторами риска синдрома гиперминерализации являются:

- нерациональное питание с потреблением высококалорийных продуктов (избыточная масса тела и ожирение);
- бесконтрольный прием остеопротекторов и других лекарственных препаратов, способствующих повышению уровня кальция в организме;
- преонко – и онкопатология;
- эндокринные заболевания и др.

Профилактика синдрома ГМКТ с учетом факторов риска этой патологии должна быть направлена:

- на организацию сбалансированного питания (не переедать);
- на борьбу с полипрагмазией, бесконтрольным приемом лекарственных препаратов, особенно остеопротекторов, повышающих уровень кальция не только в крови, но и в различных органах и тканях;
- на устранение гиподинамии, отказ от вредных привычек;

На рис. 28 приведены данные остеометрии больной А. (55 лет), которая в течение 5 лет получала различные комплексные препараты кальция и витамина Dз. Содержание общего кальция в сыворотке крови 2,9 ммоль/л. (норма Са 8,5-10,5 мг/дл, или 2,25-2,5 ммоль/л). МПК + 2,8 СО. В мягких тканях отложения солей в большом количестве (+++).

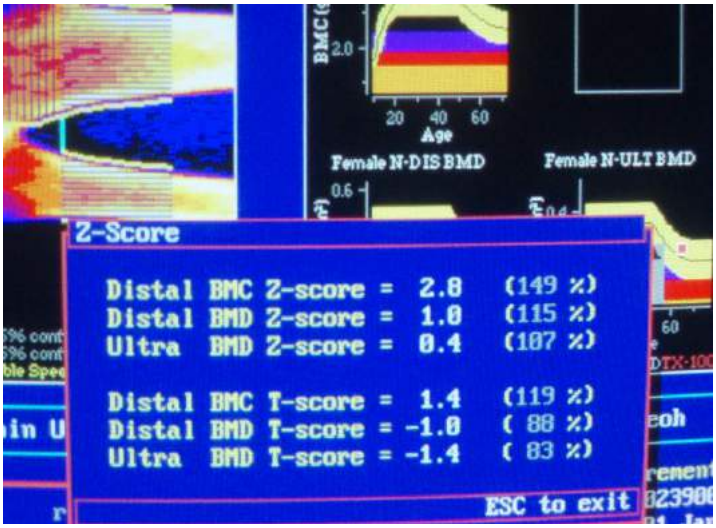

Рис. 28. Остеометрия больной А. с гиперминерализацией и гиперкальциемией.

Кальциноз кожи и подкожной клетчатки у детей

В литературе это заболевание имеет ряд названий: универсальный интерстициальный кальциноз, известково-панцирная кожа, известковая подагра, липокальцино-гранулематоз, липоидокальциноз и липокальциноз. Различают два вида кальциноза: метастатический и дистрофический. При метастатическом кальцинозе известковые метастазы возникают в самых различных органах: легких, почках, желудке, сердце, сосудах и т.д. Метастатические кальцинаты чаще всего возникают в результате общего нарушения обмена кальция при ряде заболеваний, которые характеризуются гиперкальциемией (гиперпаратиреодизм, гипервитаминоз D), а также при болезнях почек и костей, сопровождающихся деструкцией и потерей минеральных солей (фиброзная остеодистрофия, множественные миеломы, метастазы рака). При дистрофическом кальцинозе известковые отложения обычно носят локализованный характер. Следует подчеркнуть, что в 30–40 % «кальциноз» сочетается со склеродермией и дерматомиозитом, причем в

первом случае кальциноз имеет ограниченный характер, во втором – генерализованный.

Этиология и патогенез кальциноза окончательно не установлены. До сих пор не выяснено, что лежит в основе кальциноза – местные дистрофические изменения ткани или первичное общее нарушение обмена веществ. Необходимо подчеркнуть, что патогенез кальциноза является многообразным. В одних случаях решающее значение в его возникновении принадлежит генетическим факторам, в других – нарушениям эндокринных желез, диэнцефалогормональной регуляции. Большая роль приписывается дисфункции щитовидной железы, паращитовидных и половых желез.

Клиника кальцинозов, в отличие от гипервитаминоза D характеризуется отсутствием проявлений интоксикации, а также указаний в анамнезе на применение витамина D.

Кальциноз сосудов

Гипервитаминоз D необходимо дифференцировать от кальцификации сосудов у детей раннего возраста. По этиологическому признаку все детские кальцинозы сосудов выделяют в 4 группы: I – метастатический кальциноз артерий при заболеваниях почек; 2 – кальциноз аорты, легочных артерий или коронарных артерий при аномалиях сердца и сосудов; 3 – отложение кальция в сосудах при гипервитаминозе D; 4 – идиопатическая группа.

Морфологические изменения сосудов всех указанных групп кальцинозов довольно сходны и проявляются отложением извести во внутреннюю эластичную мембрану с одновременным развитием фиброзной пролиферации интимы сосудов. В литературе имеется описание обызвествления мягких тканей и сосудов у новорожденных и детей грудного возраста при коллагеновых заболеваниях (склеродермия, дерматомиозит), при некоторых врожденных заболеваниях (токсоплазмоз, цитомегалии).

Е. К. Жукова и соавторы (1968) считают, что кальцинозу сосудов у новорожденных детей может способствовать внутривенное введение гипертонических растворов хлористого кальция, ибо последний относится к сильным раздражителям сосудистых стенок, а в сочетании с раствором

глюкозы эти свойства еще более усиливаются. Согласно данным Е. К. Жуковой, наряду с положительным эффектом растворы хлористого кальция и глюкозы у детей, отягощенных какой-либо патологией, могут вызвать качественно иную реакцию в виде длительного спазма. В результате ткани и органы, получающие питание через этот сосуд, подвергаются дистрофическим изменениям, а также некрозу с вторичным отложением в них солей кальция.

Причины кальциноза сосудов полностью не выяснены. Можно полагать, что в развитии кальциноза имеют значение как общие (гуморальные, нервные, обменные), так и местные факторы. Л. Г. Сафина (1963) связывает этот патологический процесс с внутриутробной патологией, сопровождающееся кислородным голоданием с последующим отложением солей извести. К развитию кальциноза причастны также нарушения обменных процессов.

Идиопатический кальциноз сосудов следует дифференцировать от кальциноза сосудов, развивающегося на почве гипервитаминоза D. Обычно это не трудно, если в анамнезе нет указаний на прием ребенком витамина D, особенно в завышенных дозах. Врожденный кальциноз сосудов является следствием предшествующих патологических изменений в том или ином органе. В отличие от кальцинатов, развившихся на почве гипервитаминоза D, они не носят метастатического характера. Кальцинаты сосредоточены в каком-либо одном органе и обычно не бывают в органах, в которых локализуются известковые метастазы (паренхима легких, слизистая оболочка желудка, почки и др.), что характерно для гипервитаминоза D.

Таким образом, проблема кальциноза у новорожденных детей еще недостаточно изучена и для разрешения вопроса дифференциальной диагностики кальцинозов различной этиологии требуются дальнейшие исследования с участием педиатров, акушеров, биохимиков, патоморфологов.

Ренальный синдром при гипервитаминозе D следует дифференцировать с тубулопатиями, группой заболеваний и синдромов, характеризующихся нарушением гомеостатических функций почечных канальцев. Заболевания эти генетически обусловлены. В первую очередь необходимо дифференцировать с тубулопатией, проявляющейся как аномалии скелета, и тубулопатией, протекающей с нефролитиазом.

Фосфат-диабет (рахит, резистентный к витамину D)

Фосфат-диабет – наследственное заболевание, в его основе лежит нарушение канальциевой реабсорбции неорганических фосфатов. Заболевание характеризуется гипофосфатемией, значительными потерями фосфатов с мочой и поражением костной системы. Причина фосфат-диабета обусловлена нарушением кишечного всасывания кальция, а сдвиги в фосфорном обмене носят вторичный характер. Таким образом, согласно этой гипотезе фосфат-диабет развивается вследствие вторичного гиперпаратиреоидизма. Костные изменения наступают вследствие мобилизации кальция и потери фосфата с мочой. В крови у больных выявляют гипофосфатемию, содержание фосфора снижается до 2 *мг* %. Выделение фосфатов с мочой, как и при гипервитаминозе D, резко увеличено. Однако, в отличие от последнего, концентрация Са в крови остается в пределах нормы; экскреция его с мочой обычно снижена, что обнаруживается при постановке пробы Сулковича. Первые признаки заболевания могут выявляться в первые месяцы жизни ребенка, но клиническая картина болезни проявляется в конце первого – начале второго года жизни с появлением рахитоподобных изменений. В анамнезе у таких детей нет связи развития заболевания с передозировками витамина D. Однако следует учитывать, что на фосфат-диабет нередко наслаиваются явления D-витаминной интоксикации, обусловленные длительным назначением больших доз витамина D (от 50000 до 150000 МЕ в сутки).

Синдром де Тони-Дебре – Фанкони

Его следует дифференцировать от реального синдрома при гипервитаминозе D, при котором в результате ферментативной недостаточности канальциевого аппарата почек развиваются тяжелые обменные нарушения в организме ребенка. В таблице 9 приводятся дифференциально-диагностическую таблицу этих заболеваний.

Первичный тубулярный ацидоз

Почечный тубулярный ацидоз, или синдром Лайтвуда, Батлера-Олбрайта, – наследственное заболевание почечных канальцев и характеризуется выраженным метаболическим ацидозом, часто сопровождающимся тяжелыми остеопатиями, нефрокальцинозом и

нефролитиазом. В основе этих нарушений лежит недостаточность функции дистальных почечных канальцев, клетки которых теряют способность обменивать ионы натрия на H^+-ионы. Указанный дефект приводит к гиперхлоремическому ацидозу с резким дефицитом бикарбонатов в крови. Однако, несмотря на это, реакция мочи остается постоянно нейтральной или щелочной.

Основными клиническими симптомами почечного тубулярного ацидоза являются полиурия, низкий удельный вес мочи, полидипсия, задержка физического развития, резко выраженный метаболический ацидоз, нередко нефрокальциноз и нефролитиаз. Часто у таких больных плохой аппетит, рвота, гипотрофия различной степени тяжести.

Первичный турбулярный ацидоз способствует развитию вторичной гиперфункции паращитовидных желез, что приводит к усиленной резорбции солей кальция из костей и гиперкальциурии. Указанные клинические проявления болезни у детей получающих витамин D могут быть расценены как проявления D-витаминной интоксикации (табл. 11,12).

Таблица 11

Дифференциально-диагностическая таблица гипервитаминоза D и синдрома де Тони-Дебре – Фанкони у детей грудного возраста

Показатели	Гипервитаминоз D	Синдром де Тони-Дебре–Фанкони
Частота	Относительно часто	Редко
Патогенез	Нарушение обменных процессов, главным образом кальция, вследствие передозировки витамина D	Энзимопатия. Врожденная тубулопатия. Нарушение реабсорбции фосфора, глюкозы и аминоазота
Клиническая картина	Сухость и бледность кожи, жажда, рвота, запоры, гипотрофия, гипертензия, увеличение печени	Сухость и бледность кожи, анорексия, жажда, рвота, запоры, полиурия, гипотрофия, увеличение печени. Гипертензии нет. Гипотония мускулатуры
Биохимические исследования крови	Гиперкальциемия в остром периоде. Фосфор понижен. Сахар и белок в норме. Щелочная фосфатаза не изменена	Кальций в норме или снижен. Фосфор резко снижен. Сахар и белок снижены, резко повышена активность щелочной фосфатазы. Метаболический ацидоз
Моча	Реакция Сулковича положительна. Протеинурия, микрогематурия, лейкоцитурия. Сахар аминоазот чаще в норме	Реакция Сулковича отрицательная. Протеинурия, фосфатурия, глюкозурия, аминоацидурия

Окончание таб. 11

Моча	Реакция Сулковича положительна. Протеинурия, микрогематурия, лейкоцитурия. Сахар аминоазот чаще в норме	Реакция Сулковича отрицательная. Протеинурия, фосфатурия, глюкозурия, аминоацидурия
Рентгенография трубчатых костей	Расширение и уплотнение зон предварительного обызвествления	Остеопороз трубчатых костей, зоны обызвествления бедны кальцием

Таблица 12

Дифференциальная диагностика гипервитаминоза D
и первичного тубулярного ацидоза

Показатели	Гипервитаминоз D	Первичный тубулярный ацидоз
Этиология	Передозировки витамина Д или повышенная чувствительность	Врожденная, наследственная недостаточность канальцев
Пол	Не зависит	Чаще мальчики
Отставание физического развития	+	+
Полидипсия	+	+
Полиурия	+	+
Рвота	+	+
Показатели крови:		
Ацидоз	Редко (в тяжелых случаях)	Постоянно (pH 7,35)
Калий	Снижен	Снижен
Натрий	Снижен	Снижен
Кальций	Повышен	Снижен
Фосфор	Понижен	Норма
Показатели мочи:		
кальциурия	+	+(-)
фосфатурия	+	
гипернатриемия		+
Титруемая кислотность	Чаще норма	Понижена
Влияние витамина D на организм	Ухудшает	Улучшает

Примечание. (+) – наличие симптома; (–) – отсутствие.

Как видно из табл. 12, в клинике гипервитаминоза D и первичного тубулярного ацидоза много общего. Однако следует подчеркнуть, что для

первичного тубулярного ацидоза не характерны гиперкальциемия, гипофосфатемия, всегда имеет место метаболический ацидоз. Кроме того, отмена витамина D не способствует улучшению состояния больного ребенка, что столь характерно для гипервитаминоза D. Наоборот, назначение витамина D при первичном тубулярном ацидозе нередко вызывает благоприятный эффект, так как улучшает отложение солей кальция в костях.

Конечно, перечисленными заболеваниями отнюдь не исчерпывается круг тех патологических процессов, которые могут и должны учитываться при установлении гипервитаминоза D. При проведении дифференциальной диагностики с любым сходным заболеванием большое значение имеют правильно собранный анамнез, указание на применение витамина D, рыбьего жира, препаратов кальция, УФО и т.д.

Гиперкальциемические состояния необходимо дифференцировать с гипокальциемическими состояниями, так как начальные проявления гипервитаминоза D характеризуются усилением раздражительноси, потливости, нарушениями сна. Эти клинические признаки могут быть расценены как нарастание тяжести рахита и служить поводом для повышения дозы витамина D, вместо его отмены. В целом клиника гипокальцимии совершенно отличется от гиперкальциемических состояний. Хроническая гипокальциемия встречается гораздо реже, чем хроническая гиперкальциемия. Ее симптомы включают мышечный спазм, карпопедальный спазм, гримасы, ларингоспазм и остановку дыхания. При длительной гипокальциемии могут развиться повышение внутричерепного давления и отек соска зрительного нерва. Другие проявления включают раздражительность, депрессию, психоз, кишечные спазмы и мальабсорбцию. Часто положительны симптомы Хвостека и Труссо; на ЭКГ наблюдают удлинение интервала QT.

Дифференциальный диагноз гипокальциемий представлен ниже, за основу взята классификация по Potts J.T. 2013.

Классификация гипокальциемии (исключая неонатальные состояния).

Отсутствие ПТГ:

А. Наследственный гипопаратиреоз.

Б. Приобретенный гипопаратиреоз.

В. Гипомагниемия.

Неэффективный ПТГ:

А. Хроническая почечная недостаточность.

Б. Недостаточность активного витамина D:

1. Низкое поступление с пищей или дефицит солнечного света

2. Неполноценный метаболизм: противосудорожная терапия витамин D зависимый рахит, тип I

В. Неполноценность активного витамина D:

1. Кишечная мальабсорбция;

2. Витамин D зависимый рахит, тип II.

Г. Псевдогипопаратиреоз.

Подавление ПТГ:

А. Тяжелая, острая гиперфосфатемия:

1. Распад опухоли;

2. Острая почечная недостаточность;

3. Рабдомиолиз.

Б. Генерализованная фиброзная остеодистрофия после паратиреоидэктомии.

Лечение любой гипокальциемии заключается в возмещении кальция (кальция цитрат 950 мг, 2 таблетки 3 раза в день) и витамина D или кальцитриола (0,5 мкг/сут), дозы регулируют с учетом уровня кальция в сыворотке крови и величины экскреции кальция с мочой. Для предотвращения нефролитиаза следует избегать гиперкальциурии (тиазиды снижают экскрецию кальция с мочой, если применяют диету с низким содержанием натрия). Тяжелая гипомагниемия (менее 0,4 ммоль/л) может вызвать гипокальциемию, обусловленную нарушением секреции ПТГ и уменьшением периферической чувствительности к нему. Восстановление общих запасов магния в организме ведет к быстрому обратному развитию гипокальциемии.

Недостаточность витамина D может выявляться у пожилых людей. При этом концентрация 25(OH)D низкая или приближается к нижней границе нормы. Лечение включает применение витамина D 1000-2000 ЕД/сут и кальция 1–1,5г/сут. Нарушение метаболизма витамина D может при проведении противосудорожной терапии и поддается лечению применением витамина D (50 000 ЕД в неделю) и кальция (1 г/сут). *Витамин D-зависимый рахит I типа* – аутосомно-рецессивное нарушение, вызывается дефектом превращения 25(OH)D в $1,25(OH)_2D$. Радикальная терапия – кальцитриол в физиологических дозах. Кишечная мальабсорбция ведет к гипокальциемии, вторичному гиперпаратиреозу и тяжелой гипофосфатемии.

Витамин D-зависимый рахит II типа обусловлен нечувствительностью тканей к $1,25(OH)_2D$. Уровни $1,25(OH)_2D$ в плазме крови повышены, по крайней мере, в 3 раза по сравнению с нормой. Лечение требует применения высоких доз витамина D. *Псевдогипопаратиреоз* обусловлен отсутствием чувствительности эффекторного органа к действию ПТГ. Лечение такое же, как при гипопаратиреозе.

Лечение симптоматической гипокальциемии всех типов, включает внутривенное введение кальция хлорида или кальция глюконата, длительного использования витамина D, кальцитриола и орального приема препаратов кальция.

Способы лечения всех гиперкальциемических состояний

Наиболее приемлемы следующие способы:

1. Гидротация, до 2 л и более (взрослым).
2. Прием больших количеств соли до достижения уровня натрия в моче 3000 мэкв/сутки и выше.
3. Фурасимид или этакриновая кислота 40-100 мг/сут под контролем К и Mg.
4. Преднизалон 1 мг/кг каждые 6 ч в острый период и через день при хроническом применении.
5. Форсированный диурез физраствором с фуросемидом под контролем К и Mg.
6. Фосфат внутривенно до 1000мг, пока Р не достигнет 6мг,100 мл (при тяжелой гиперкальциемии). Необходим тщательный контроль за Са и Р в сыворотке крови.
7. Фосфаты перорально до 250 мг каждые 6 часов при уровне Р в сыворотке ниже 3 мг/100 мл.
8. Кальцитонин по 2 ЕД каждые 4-6 часов п/к при остеопорозе, иммобилизации.

Таким образом, тщательное проведение диагностики, исключение различных возможных заболеваний могут оградить от ошибок. Следует подчеркнуть, что, несмотря на затруднения, в некоторых случаях в диагностике гипервитаминоза D, все же клиническая картина его определяется рядом симптомов, на основании которых можно предположить этот диагноз. Существенную помощь в диагностике заболевания оказывают результаты лабораторных, а также рентгенографических исследований костей.

Глава VIII

ОСНОВЫ РАЦИОНАЛЬНОЙ И БЕЗОПАСНОЙ ПРОФИЛАКТИКИ РАХИТА

Предупреждение гипервитаминоза D у детей тесно связано с рациональной профилактикой рахита, которая включает ряд общих и специфических мероприятий. В числе их рациональное питание ребенка, достаточное пребывание на свежем воздухе, соблюдение санитарно-гигиенического режима, закаливание и правильное воспитание. Специфическая профилактика рахита включает ультрафиолетовое облучение, применение рыбьего жира и препаратов витамина D.

До настоящего времени профилактика и лечение рахита осуществляется в соответствии с данными методического письма «Рахит. Клиника, профилактика, лечение», утвержденного МЗ СССР от 1995 г., которая состоит из антенатальных и постнатальных, специфических и неспецифических мероприятий.

Благодаря внедрению мер специфической профилактики рахита, изменились особенности клинического течения рахита. В настоящее время почти не встречаются тяжелые формы заболевания. Но, несмотря на это 56 % доношенных и 80 % недоношенных детей имеют проявления рахита (Романюк Ф. П., Алферов В. П., Колмо Е. А., Чугунова О. В. (2002). Это обстоятельство указывает на необходимость не только обязательной профилактики рахита, но и поиск новых более эффективных мер профилактики.

Антенатальная профилактика рахита

Решающее значение в профилактике рахита имеют мероприятия неспецифического общего характера, направленные на создание оптимальных физиологических условий как беременной женщине, так и

ребенку первого года жизни. В связи с этим антенатальная охрана плода должна проводиться еще до рождения ребенка в следующих направлениях:

1. Укрепление здоровья будущих молодых родителей: здоровый образ жизни. Широкое использование физкультуры и спорта, максимальное пребывание на свежем воздухе (не менее 2-3 часов в любую погоду), борьба с курением, исключение алкоголя в любом виде.

2. Рахит легко возникает и тяжелее протекает у недоношенных детей, родившихся с малым весом. В связи с этим профилактика недонашивания является важным фактором в предупреждении рахита. Необходимо тщательное наблюдение в женской консультации беременных женщин с угрожаемой недонашиваемостью.

3. Беременным женщинам необходимо регулярно посещать женскую консультацию в течение всей беременности, соблюдать режим труда и отдыха, особенно диеты, рационально использовать дородовой отпуск; важна также психопрофилактическая подготовка к родам и т.д.

Питание беременной женщины должно быть разнообразным и полноценным. При этом необходимо соблюдать умеренность в еде, так как переедание вредно и может привести к ожирению, неблагоприятно сказаться на развитии плода.

В первую половину беременности необходимо питаться 4, а во вторую – 5–6 раз в день с обязательным ежедневным включением в рацион продуктов, содержащих полноценные белки (творог, сыр, молоко, мясо, рыба, яйца). Очень важно достаточное употребление овощей, фруктов, ягод, так как эти продукты богаты витаминами А, В, С, минеральными солями и микроэлементами. Пища должна готовиться из свежих доброкачественных продуктов. Белков в суточном рационе должно быть до 100 г в первую половину беременности и 110–120 г – во вторую половину, жира – 100 г, жидкости – до 1,5 л. В течение всей беременности запрещается курение, употребление алкогольных напитков, в том числе пива, а также пряностей и различных специй (хрен, горчица, перец). Кроме того, для укрепления здоровья беременной женщины необходимы умеренные физические упражнения, влажные обтирания, более длительный сон (8–9 ч): летом – при открытых окнах, зимой – с открытой форточкой. Нельзя выполнять тяжелую работу.

Противопоказаны малоподвижность, сидячий образ жизни, что вредно сказывается на организме беременной и плода. Следует больше

бывать на свежем воздухе, соблюдать гигиену жилья, постели и рабочего помещения.

Специфическая антенатальная профилактика в климатогеографических условиях России должна проводится всем беременным, особенно беременным женщинам, проживающим в неудовлетворительных квартирных и материально-бытовых условиях, недостаточно бывающим на свежем воздухе и солнце, ведущим малоподвижный образ жизни. Кроме того, специфическую профилактику следует обязательно проводить женщинам с частыми беременностями, а также с проявлениями дефицита витамина D (низкая минеральная плотность костной ткани, остеопения, остеопороз). Необходимо провести 8 недельную специфическую профилактику рахита по 500 МЕ ежедневно, начиная с 28 недели гестации.

Нами были изучены различные способы специфической антенатальной профилактики, на основании которых Г. П. Дерябина, Л. В. Котельникова (2000) установили, что при специфической антенатальной профилактике беременные женщины должны получать витамин D ежедневно. При этом в течение последних двух месяцев беременности и большинства кормящим женщинам суточная доза витамина составляет 500–1500 МЕ ежедневно; у женщин с явлениями выраженной остеопении следует рекомендовать 1500–3000 МЕ. В редких случаях, например при дефиците витамина D дозировка может быть увеличена до 3000–5000 МЕ в день. Полученные нами результаты исследований соответствуют имеющимся более поздним результатам исследования американских авторов и рекомендациям Института Медицины **(**Ross A. C. Manson J. E. Abrams S. A. et al., 2011), в которых рекомендуют беременным и кормящим матерям по 600 МЕ/сут, а в случае наличия у них риска по дефициту витамина D доза увеличивается до 4000 МЕ. В практических рекомендациях Эндокринологического комитета США рекомендуются еще большие дозы – беременным ежедневно индивидуально от 600 до 2000 МЕ, а женщинам из группы риска по дефициту витамина D - до 10000 МЕ (Holick M. F, Binkley N. C. Bischoff-Ferrari H. A. et al. 2011).

Очень полезно частое пребывание на солнце. При отказе от солнечной инсоляции хорошо рекомендовать один-два курса ультрафиолетового облучения на протяжении беременности в нарастающей дозировке – с 0,25 до 2,5–3 биодоз на расстоянии от горелки до 100 *см,* всего 18–20 сеансов. Регулярный прием рыбьего жира по 1–2

столовых ложки в день после еды, если женщина хорошо его переносит, в последние сроки беременности. Не рекомендуется комбинировать указанные методы антенатальной специфической профилактики рахита во избежание развития Д-витаминной интоксикации. Одновременно следует отметить, что нет единого мнения о необходимости проведения специфической антенатальной профилактики рахита женщинам с хорошими материально-бытовыми условиями, с рациональным питанием и достаточным пребыванием на свежем воздухе (сейчас таких женщин мало). В спорных случаях о необходимости проведения специфической профилактики можно провести определение экзогенной потребности в витамине D по содержанию 25(OH)D в сыворотке крови. Контроль за правильным проведением мероприятий антенатальной специфической и неспецифической профилактики рахита осуществляется медработниками женских консультаций при активном участии педиатров.

Постнатальная профилактика рахита. Постнатальная профилактика рахита должна быть комплексной, включающей ряд общих гигиенических мероприятий, направленных на охрану здоровья ребенка (хорошие условия внешней среды, рациональное питание, достаточная инсоляция, закаливание), а также специфические средства – витамин D , рыбий жир, ультрафиолетовое облучение.

Неспецифическая профилактика. После выписки из родильного дома необходим патронаж участкового педиатра, патронажной сестры, который осуществляется 14 раз на первом году жизни. Его задача – воспитание молодой матери, а главное – научить ее умело ухаживать за ребенком, правильно вскармливать, закаливать и предупреждать некоторые заболевания. Неспецифическая профилактика предусматривает постоянное применение курсов общеукрепляющей гимнастики, лечебной физкультуры, общего массажа с постепенным увеличением нагрузки. Большую роль в профилактике рахита играет грудное вскармливание. Такие дети реже болеют рахитом, а заболев, легче переносят его, так как в грудном молоке наиболее благоприятное соотношение Ca:P для усвоения детским организмом. При вынужденном переводе ребенка на смешанное или искусственное вскармливание питание должно быть рациональным, соответствовать возрасту и состоянию ребенка.

Большое значение имеет своевременное введение быстро растущему организму ребенка минеральных солей и витаминов в виде плодовых,

овощных и ягодных соков. Однако сегодня мнение педиатров изменилось, вводить в рацион малыша в качестве первого прикорма они рекомендуют каши и овощное пюре, а уже потом – соки и фрукты. Это объясняется тем, что соки и фрукты более сладкие, познакомившись с ними, ребенок может отказаться от каши. Кроме того, соки и фрукты оказывают негативное влияние на слизистую желудка и могут вызвать нарушение пищеварения малыша. Свежие соки должны быть разнообразными: яблочный, лимонный, морковный. При этом не следует начинать с виноградного сока из-за его склонности к брожению, а также не давать в один прием смесь различных соков.

Детям, которым угрожает рахит, с 4–4,5 месяцев. необходимо введение в рацион прикорма, способствующего коррегированию кальций/фосфорного обмена: творог, желток, кефир, - согласно Национальной программе по оптимизации вскармливания детей первого года жизни в РФ (2010). Хорошо дать овощной прикорм (цветная и кочанная капуста, морковь, тыква, кабачки, репа, картофель); второй прикорм – с 5–5,5 месяца в виде гречневой каши. Перечисленные продукты богаты солями Са, фосфора, железа. Однообразное питание – картофельное пюре, манная каша являются рахитогенной диетой. Со второго полугодия необходимо назначать по 1–2 чайные ложки протертой печени или рыбной икры (2–3 раза в неделю), богатых витаминами А, D, полноценными аминокислотами, минеральными солями.

В рацион питания ребенка в первом полугодии рекомендуется вводить до 10–20 г творога, во втором – 25–30 г мясного фарша для обеспечения необходимыми полноценными белками. С 7 месяцев дают мясной, рыбный, овощные бульоны, протертые овощные супы. Можно использовать различные гомогенизированные овощные консервы, приготовленные фабричным способом, они приятны на вкус и богаты витаминами А, B_1, С.

В предупреждении рахита большое значение имеют правильный уход за ребенком и соблюдение режима. С первых дней жизни ему необходима просторная кровать с тугой сеткой, которую помещают в самой светлой части комнаты. Одежда ребенка не должна стеснять его дыхание и движение рук. Температуру воздуха в комнате надо поддерживать в пределах 20–22°С, для детей старше 6 месяцев – 18–20°С. Не следует кутать детей, что способствует перегреванию. Головку

покрывают шапочкой только во время прогулки и проветривания. В первые 6 месяцев жизни ребенка необходимо купать ежедневно, во втором полугодии – через день при температуре воды 36–37°. Продолжительность купания – 5 мин.

В борьбе с рахитом необходимо широкое и систематическое использование природных факторов: солнца, воздуха и воды, а также массажа и гимнастики. Закаливание ребенка необходимо начинать с первых недель его жизни, как можно чаще надо проветривать помещение; в теплое время года выносить на воздух с первых же дней после выписки из родильного дома. Пребывание на свежем воздухе укрепляет детский организм, а рассеянные солнечные лучи, воздействуя на кожу, способствуют образованию витамина D.

В зимнее время ребенка следует выносить на воздух на 3–4 неделе жизни при температуре воздуха не ниже –5–8°. Прогулки необходимо повторять 2–3 раза в день в течение 20–40 мин**,** а в дальнейшем и чаще. При правильных прогулках кожа лица ребенка должна приобретать цвет загара. Большую пользу приносят воздушные ванны, гимнастика, общий массаж, а поэтому очень важно обучить родителей проведению этих необходимых мероприятий.

Специфическая постнатальная профилактика рахита предусматривает широкое применение препаратов витамина D, рыбьего жира, УФО. Осуществляется в соответствии с данными методического письма «Рахит. Клиника, профилактика, лечение», утвержденного МЗ СССР от 1995 г. Каждая кормящая мать, особенно не получившая антенатальную специфическую профилактику рахита с первых дней после родов должна получать витамин D в дозе от 500 до 1000 МЕ до введения витамина ребенку. Если у матери ребенка имеется остеопения, переломы костей в анамнезе или D дефицитное состояние то дозу витамина D следует увеличить до 3000 МЕ. Институт Медицины США в этих случаях рекомендует увеличить дозу до 4000 МЕ), а согласно рекомендациям Эндокринологического комитета доза может быть увеличина до 10000 МЕ на период до введения витамина D ребенку. Затем женщина должна получать витамин D в дозе 400–600 МЕ всю жизнь постоянно с увеличением дозы до 800 МЕ в пожилом возрасте. Сроки введения витамина D доношенным – с 3–4 недельного возраста, недоношенным – с 2-недельного возраста. Наибольшее распространение получил метод

дробных доз – это длительное, ежедневное введение препарата от 500 до 1000 МЕ в зависимости от состояния ребенка и условий внешней среды. В литературе описаны и другие методы специфической профилактики рахита у детей, в частности, комбинированный, ударный, шоковый, которые сейчас не применяются. Это обусловлено тем, что до недавнего времени отсутствовали прямые доказательства депонирования витамина D в тканях организма, а также недостаточной четкостью определения оптимальных профилактических и токсических доз препарата.

В последние годы снова увеличилось число сторонников ударного метода профилактики рахита у детей, преимущество которого в том, что проведение его осуществляется непосредственно медицинским персоналом (участковыми сестрами). Однако при ударном методе профилактики витамином D, особенно в комбинации с УФО, рыбьим жиром и препаратами кальция, наиболее легко развивается гипервитаминоз D.

На протяжении полувека XX столетия данные матанализа работ, включая отечественных ученых по проблеме рахита (Лепский Е. М., 1953; Святкина К. А., 1964; Тур А. Ф., 1966; Лукьянова Е. М. 1900; Радченко Л. Г., 1993; Дерябина Г. П.,1999; Мальцев С. В., 2012; Захарова И. Н., 2010) показывают, что наиболее эффективным и безопасным является непрерывно-дробный метод специфической профилактики. При определении рациональных профилактических доз витамина D необходимо найти «золотую середину которая, с одной стороны, способствовала бы предупреждению рахита и нарушений кальций-фосфорного обмена, а с другой – исключала возможность развития гипервитаминоза D. Многочисленными исследованиями доказано, что оптимальной дозой витамина D, при которой происходят достаточное усвоение кальция и нормальное физическое развитие ребенка первого года жизни, является доза 500 МЕ в сутки; при дозе 1500 МЕ рост организма ребенка ускоряется, но уменьшается интенсивность нарастания массы. Поэтому дозы следует назначать соразмерно дифициту витамина D.

Согласно современным данным, при естественном вскармливании у детей нет дефицита в витамине D, если их матери обеспечены полноценным питанием и если они получали витамин D или витаминоминеральный комплекс (Киселева Н. Г.,Таранушенко Т. Е., Устинова С. И. и др., 2011; Holick M. F., Binkley N. C., Bischoff-Ferrari H. A.

et al., 2011; Ross A. C., Manson J. E., Abrams S. A. et al., 2011). Важно, чтобы женщины после родов продолжали получать витамин D на протяжении всего периода кормления грудью, а еще лучше - на протяжении многих лет. Это важно не только для обогощения грудного молока витамином D, но и для профилактики остеопении у матери.

Детям, находящимся на искусственном вскармливании смесями, содержащими витамин D и особенно с проявлениями гипотрофии, нужно осторожно назначать витамин D. Наблюдения показали, что они более чувствительны к токсическим свойствам этого препарата, что объясняется недостатком в пище полноценных белков и избытком грубых белков – глобулинов, солей кальция.

Индивидуальный подход должен быть и при назначении витамина D с целью профилактики и лечения рахита детям, родившимся в состоянии асфиксии и с внутричерепной родовой травмой. В. А. Таболин и соавторы (1974) указывают, что у части таких детей имеется склонность к раннему закрытию большого родничка, а в крови – повышенное содержание Са. Поэтому перед назначением им витамина D автор рекомендует обязательное исследование мочи на кальций. А сейчас возможности значительно увеличились благодаря появившейся возможности определения гормонального статуса 25(OH)D и определения его дефицита. Курсовая профилактическая доза витамина D составляет 150000–300000 МЕ за год, что абсолютно безопасно и исключает возможность развития гипервитаминоз D при непрерынодробном способе профилактики рахита.

В целях профилактики развития гиперкальциемических состояний у детей не рекомендуется комбинировать витамин D с рыбьим жиром, УФО, препаратами кальция (Барлыбаева Н. А., Струков В. И.,1984). При проведении специфической профилактики и лечении рахита необходимо периодически (1 раз в 30 дней) ставить реакцию Сулковича. Изменение этой реакции на положительную (до + + +) является проявлением гиперкальциемии и служит основанием для отмены витамина и обследования на предмет гиперкальциемии.

Витамин D в летние месяцы назначается в физиологических дозах детям недостаточно пребывающим на солнце. По нашим данным, такая профилактика позволила ликвидировать в районе обслуживания поликлиник проявления D-витаминной интоксикации, а также снизить

заболеваемость рахитом в результате усиления мер неспецифической профилактики.

Метод дробных доз является наиболее физиологическим, однако технически он более сложный в результате несистематического применения витамина D, а также возможных передозировок по вине родителей. Поэтому редко можно использовать метод витаминных толчков при отсутствии уверенности в выполнении родителями непрерывно-дробного способа профилактики рахита. Медицинская сестра может дать ребенку от 5000 до 10 000 МЕ витамина D 1 раз в 7–10 дней (всего 10–15 раз). Курсовая доза составит 100 000–200 000 МЕ, что абсолютно не опасно. Детям с хорошими материальными и квартирными условиями профилактика указанным методом проводилась в осенне-зимний период, а остальным детям, начиная с 4–5-недельного возраста, – независимо от времени года.

Необходимо подчеркнуть, что в целях профилактики рахита дозы витамина D не должны превышать 30 000–50 000 МЕ на прием, не следует использовать ударные методы профилактики рахита во избежание развития гипервитаминоза D.

Как известно, потребность в витамине D может быть удовлетворена не только поступлением его с пищей, а также путем фотохимического синтеза в коже под влиянием ультрафиолетового облучения. Облучение УФО следует начинать с 1/4 биодозы на обе поверхности тела и постепенно доводить до 2,5 биодозы (20–24 сеанса), что дает хороший эффект, особенно в северных регонах страны.

Для профилактики рахита можно использовать рыбий жир, содержащий витамины А и D_3 в физиологических дозах. В 1 мл рыбьего жира – 100 МЕ витамина D_3 и 1000 МЕ витамина А. Рыбий жир назначается доношенным детям с 3–4-недельного возраста по 3–5 капель 2 раза в день. К двум месяцам его количество увеличивается до 0,5 чайной ложки по 2 раза в день, после трех месяцев – по чайной ложке 1–2 раза в день в течение осенне-зимнего периода (ноябрь – апрель). Детям с неудовлетворительными материально-бытовыми условиями рыбий жир необходимо давать в течение первых 12 месяцев жизни независимо от времени года, лучше после еды.

Специфическую профилактику рахита должны получать все дети, доношенные до 2 лет, недоношенные - до 3 лет, а в семьях с плохими

бытовыми условиями - до 7. В зимние месяцы, особенно в северных широтах, где из-за низкой температуры воздуха и частых ветров нет возможности широко пользоваться солнечным светом, небходимо проводить групповые или индивидуальное облучения детей люминесцентными лампами (УФО).

Препараты кальция детям, получающим смешанное и искусственное вскармливание, витамин D, препараты кальция не назначаются из-за возможной «гиперминерализации». Кроме того, одновременное их применение может быть причиной повышенной чувствительности к витамину D.

В последние годы для вскармливания детей широко используются отечественные или белорусские смеси типа «Малютка», «Малыш», «Бел-лакт» которые содержат витамин D. Детям, получающим указанные смеси, витамин D назначается только по определенным показаниям при наличии клинических проявлений гиповитаминоза D.

Следует помнить, что специфическая профилактика рахита дает хорошие результаты только в комплексе с неспецифической профилактикой этого заболевания, включающей рациональное вскармливание ребенка, широкое использование свежего воздуха, солнца, правильное воспитание в благоприятных санитарно-гигиенических условиях.

Лечение рахита

Лечение рахита должно быть комплексным с учетом тяжести заболевания и обязательным включением неспецифических мероприятий. Показанием для назначения лечебных доз витамина D являются достоверно выраженные клинико-биохимические признаки недостаточности витамина D (краниотабес, симптом Лепского, гипофосфатемия, гипокальциемия, отрицательная или слабоположительная проба Сулковича).

Демонстративные клинические проявления рахита, подтвержденные биохимическими, рентгенологическими исследованиями, являются основанием для назначения лечебных доз:

I степень цветущего рахита –300 000–400 000 МЕ,

II степень – 400 000–500 000 МЕ,

III степень –500 000–600 000 МЕ.

Суточные дозы витамина D при рахите I степени составляют 4000 – 5000, при II–III степени – 5000–10 000 МЕ в течение 20–30 дней. Назначение более высоких доз нежелательно из-за возможности развития гипервитаминоза D.

При подостром течении цветущего рахита, когда преобладают процессы остеоидной гиперплазии (увеличение лобных, затылочных бугров, изменения в других костных системах) и отсутствуют симптомы размягчения костей (краниотабес, симптом Лепского), назначаются лечебно- профилактические дозы витамина. Подобное течение рахита обычно не результат гиповитаминоза D, а следствие других рахитогенных причин (нерациональное вскармливание, гиповитаминозы А, группы В, С, частые пневмонии, ОРЗ и др.). Поэтому таким детям следует назначать лечебно-профилактические дозы витамина D, превосходящие профилактические в 3–4 раза, т. е. 3000–4000 МЕ сроком на два – три месяца.

Если в динамике наблюдения отмечается обратное развитие клинических (биохимических и рентгенологических) изменений, то указанную дозу дают еще 3–4 недели с последующим переходом на профилактические. Основанием для их назначения являются выраженный клинический эффект от проводимого лечения.

При отсутствии эффекта от лечения необходимо тщательное обследование ребенка для исключения D-витаминорезистентности, тубулопатий и рахитоподобных заболеваний.

Следует подчеркнуть важность назначения детям витаминов А, С, В, B_6, поскольку при рахите нередко имеет место полигиповитаминоз. Комплексное использование их улучшает обмен веществ, функциональную деятельность желудочно-кишечного тракта.

Для повышения эффективности витамина D и избежания D-витаминной интоксикации необходимо назначение витамина А по 1600 МЕ масляного раствора 10–15 дней. Иногда после завершения специфического лечения рахита витамином D возникает необходимость в назначении курса ультрафиолетового облучения (с 1/4 биодозы постепенно довести до 2,5–3 биодоз). Всего 20–25 сеансов облучения.

Рыбий жир назначается детям в основном после завершения курса специфического лечения.

Важное значение имеют массаж и гимнастика, особенно в подостром периоде заболевания, они улучшают крово-лимфообращение,

нормализуют окислительно-восстановительные процессы, а также оказывают тонизирующее влияние на нервную систему.

ПРОФИЛАКТИКА И ЛЕЧЕНИЕ ГИПЕРВИТАМИНОЗА D У ДЕТЕЙ

Терапия гипервитаминоза D у детей должна быть комплексной, индивидуализированной, с учетом тяжести, периода заболевания, степени вовлечения в патологический процесс различных органов и систем, а также характера вскармливания ребенка. При тяжелом отравлении необходимо выявление и ликвидация ведущего синдрома, представляющего наибольшую опасность для жизни больного ребенка. Лечение детей с гипервитаминозом D должно проводиться в условиях стационара. Лучше всего госпитализировать больного ребенка в бокс или в отдельную палату с хорошей аэрацией, поскольку на фоне D-гипервитаминоза легко наслаиваются различные интеркуретные заболевания (ОРЗ, пневмония). На дому, как исключение, можно лечить только детей с легкими формами D-витаминной интоксикации, получивших небольшие передозировки витамина D при условии систематического наблюдения врачом-педиатром. Дети со II–III степенью тяжести заболевания, а также с отягощенным анамнезом подлежат обязательной и своевременной госпитализации.

Для поддержания водного баланса и предупреждения дегидратации рекомендуется обильное питье, а при тяжелой интоксикации – капельное внутривенное введение изотонического раствора хлорида натрия с глюкозой и аскорбиновой кислотой. Рекомендуется назначение ферментов, панкреатина, витаминов (аскорбиновой кислоты, хлорида тиамина, рибофлавина).

Из диеты исключают продукты, богатые кальцием: творог, коровье молоко и др. Ребенку первого полугодия жизни назначают сцеженное материнское грудное молоко в количестве 50–70 % от должного с постепенным увеличением объема.

Лечение гипервитаминоза D у детей раннего возраста предусматривает проведение мероприятий, направленных на борьбу с гиперкальциемией, токсикозом, восстановление нарушенных функций

различных органов и систем, повышение сопротивляемости и улучшение реактивности детского организма.

Эффективность лечения зависит от своевременного распознавания болезни. Даже при подозрении на D-витаминную интоксикацию следует немедленно отменить витамин D и препараты кальция. При этом особое значение приобретает организация правильного питания ребенка с введением достаточного количества жидкости. Из рациона питания ребенка необходимо исключить продукты с высоким содержанием кальция (творог, коровье молоко). При тяжелом гипервитаминозе D, если у ребенка появляются рвота и срыгивание, назначается на 1–2 дня сцеженное грудное молоко дробными дозами. Следует подчеркнуть, что суточное количество пищи в начале интоксикации должно быть снижено на 30–50 % с последующим постепенным переводом ребенка на общий режим кормления.

При этом желательно включение в рацион питания детям второго полугодия на 1–2 недели манной каши, которая обладает антикальцифицирующим действием, поскольку в ней содержится достаточное количество фитиновой кислоты, связывающей соли Са в кишечнике. Пища должна быть полноценной по составу и калорийности, а также легко усвояемой. Самой лучшей пищей для детей с тяжелым гипервитаминозом D, особенно первого полугодия жизни, является грудное молоко.

Анализ нашего клинического материала показал, что лечение D-витаминной интоксикации в значительной мере определяется степенью тяжести и формой заболевания. При лечении гипервитаминоза D важно своевременное проведение посиндромной терапии с учетом различных форм заболевания. Как уже было указано, все мероприятия должны быть направлены на ликвидацию ведущего синдрома, представляющего непосредственную угрозу для жизни ребенка. При этом в целях коррекции проводимой терапии необходимо проведение ряда исследований (анализы крови, мочи, определение в крови Са, Р, холестерина и др.), а также электрокардиограммы и рентгенологического обследования. При желудочно-кишечной форме гипервитаминоза D нередко развивается токсикоз с эксикозом, тяжесть которого определяется глубиной поражения регуляторных механизмов в нейроэндокринной системе, сдвигами в электролитном балансе и метаболическим ацидозом. В связи с этим лечение этой формы D-витаминной интоксикации должно проводиться по

общепринятым методам терапии токсикозов с обезвоживанием, с учетом его типа и потери веса. Задачей дезинтоксикационной терапии является восстановление объемов жидких сред организма, восполнение потерь воды и электролитов (Na, К и др.), ликвидация ацидоза и гиповолемии. Большое значение в борьбе с гиперкальциемией и ее последствиями имеет достаточное введение жидкости – капельно вводятся изотонические растворы глюкозы, NaCl, раствор Рингера. При токсикозе с выраженным обезвоживанием следует вводить жидкость из расчета 150–170 мл на 1 кг веса с осуществлением постоянного контроля за состоянием сердечно-сосудистой системы. При тяжелых D-гипервитаминозных токсикозах 70–80 % общего количества жидкости следует вводить внутривенно, остальную – через рот. При желудочно-кишечной форме гипервитаминоза D наряду с дезинтоксикационной терапией необходимо назначение ферментов (абомин, панкреатин, а также кокарбоксилаза, АТФ) и проведение стимулирующей терапии. После установления характера эксикоза жидкость вводится следующим образом: при изотоническом типе обезвоживания вводят изотонический раствор NaCl (или раствор Рингера) в равных соотношениях с 5 % глюкозой (1:1), при вододефицитном типе – 1 часть изотонического раствора NaCl и 2–3 части 5 % глюкозы (1:2; 1:3), при соледефицитном типе обезвоживания – 2 части физраствора (или раствора Рингера) и 1 часть 5 % глюкозы. При упорной рвоте необходимо промывание желудка изотоническим раствором хлористого натрия. Перед этим следует дать ребенку увлажненный кислород. Однако промывание желудка противопоказано детям с гипотрофией II и III степени, при токсико-дистрофическом состоянии, выраженном коллапсе.

Основные лечебные мероприятия при гипервитаминозе D сводятся к следующему:

1. Отмена препаратов витамина D и кальция.
2. Инфузионная терапия в сочетании с диуретиками: фуросемид (лазикс) по 0,5 мг/кг в сутки с целью дезинтоксикации и повышения диуреза. Мероприятия по борьбе с обезвоживанием организма: введение изотонического раствора хлорида натрия, 5 % раствора глюкозы и пр.
3. Обязательно употребление овощных и фруктовых блюд, неконсервированных соков, обильное питье (до 500 мл в сутки), включая 5 %

раствор глюкозы, физиологический раствор, 3 % раствор хлорида аммония, способствующий выведению кальция с мочой, щелочные минеральные воды и растворы фитата и сульфата натрия (хорошо в молоке), связывающие кальций в кишечнике.

4. Показаны препараты:

- Преднизолон коротким курсом (на 5–7 дней) по 1–2 мг на 1 кг массы тела в сутки, с целью стабилизации биологических мембран митохондрий и клеток, уменьшает и предупреждает токсическое действие витамина D, выводит излишки кальция из организма.
- Назначение кальцитонина при гиперкальцимии, динатриевой соли и этилендиаминтетрауксусной кислоты (Na_2 ЭДТА трилон Б) внутрь или введение в 5 % растворе глюкозы внутривенно капельно в течение 3–5 ч курсом 3–6 дней. Действие направлено на мобилизацию кальция из тканей и выведение его из организма с мочой.
- Токоферол (витамин Е) внутрь на 10-12 дней в 5-10 % масляном растворе по 5–10 мг 1–2 раза в день в молоке матери или внутримышечно по 10–20 мг 1 раз в 2–3 дня, который обладает антиоксидантным дейст-вием, уменьшает и предупреждает токсическое действие витамина D.
- Витамин А в масле по 5000–10 000 ИЕ 1–2 раза в день, улучшает процессы костеобразования и минерализации костей, стимулирующий функцию остеобластов, способствующий снижению уровня кальция в крови, лечение проводят в течение 10–15 дней.
- Инсулин с глюкозой подкожно по 2–4 ЕД 1 раз в день за 15 мин до еды одновременно с внутривенной инъекцией раствора глюкозы для усиления выработки тиреокальцитонина, обладающего гипокальциемическим эффектом.
- В возрастной дозе используются витамины С и группы В с целью нормализации обменных процессов и равновесия кислот и оснований.
- Назначаются анаболиты (метандростенолон и др.).
- Соляная кислота с пепсином, панкреатин, панзинорм, витаминные препараты (аскорбиновая кислота, тиамина хлорид, рибофлавин и др.).

Важно учитывать клинический вариант заболевания, в частности, состояние сердечно-сосудистой системы. Как известно, ее роль в патогенезе гипервитаминоза D исключительно велика. В результате обезвоживания детского организма объем плазмы значительно уменьшается, изменяется реология крови. Кроме того, повышенная проницаемость сосудов также содействует нарушению гемодинамики. В свою очередь, эти сдвиги приводят к недостаточному снабжению тканей кислородом, нарушениям различных видов обмена и развитию ацидоза. Поэтому при выраженных явлениях острой сердечно-сосудистой недостаточности необходимо введение сердечных гликозидов: коргликона – 0,06 % – 0,1–0,2 мл или строфантина – 0,05 % – 0,1 мл в 10 мл 20 % раствора глюкозы. Противопоказанием для назначения сердечных гликозидов является наличие брадикардии, экстрасистолии. Необходимо также введение кокарбоксилазы (50–75 мг), АТФ.

При почечной форме, учитывая, что D-витаминная интоксикация характеризуется присоединением вторичной инфекции, необходимо проведение антибактериальной терапии. При гипертонии – гипотензивные средства. При развитии пневмонии большое внимание следует уделять правильному ее лечению. Длительность пребывания подобных больных в стационаре должна быть достаточной с учетом склонности заболевания к затяжному течению и рецидивам.

Наряду с проводимой терапией по синдромному принципу большое внимание следует уделять патогенетическому лечению, направленному на борьбу с гиперкальциемией, повышенной проницаемостью биологических мембран, восстановлению нарушенных функций различных органов и систем. В этом плане хороший эффект оказывает применение лечебных доз витаминов А группы В, аскорбиновой и пантотеновой кислот, снимающих побочные действия витамина D. За последние годы широко рекомендуется назначение антиоксидантных препаратов (токоферола), предотвращающих повреждающее действие витамина D.

Большое значение в комплексной терапии гипервитаминоза D имеет применение стероидных гормонов, способствующих нормализации деятельности клеточных мембран, поврежденных D-витаминной интоксикацией. Преднизолон назначается в течение 5–7 дней короткими курсами из расчета 1–2 мг на 1 кг веса в сутки. Глюкокортикоидные препараты обладают мощным дезинтоксикационным свойством,

способствуют нормализации кальциевого обмена, а также значительно ослабляют токсическое влияние витамина D на различные органы и ткани. Экспериментальные исследования показали, что преднизолон не только ослабляет клинические проявления D-витаминной интоксикации, но также предупреждает ее развитие.

Хороший лечебный эффект при лечении стойких гиперкальциемий оказывает кальцитонин, более выраженный гипокальциемический эффект по сравнению с гормонами глюкокортикоидного ряда.

Большое значение в терапии гипервитаминоза D отводится применению инсулина. Механизм его действия обусловлен усилением образования в организме кальцитонина. Инсулин (2–4 ЕД) назначается вместе с глюкозой внутривенно или подкожно за 15 минут перед обедом.

Патогенетически обосновано применение фитата натрия, обладающего гипокальциемическим эффектом. Последний обладает способностью связывать Са в кишечнике. Однако этот препарат обладает побочными свойствами, способствует диспепсическим проявлениям. В связи с этим лучше применять фосфаты, которые лучше переносятся и являются довольно эффективным средством лечения гиперкальциемии любой этиологии. Хорошее действие оказывает сульфата натрия, нарушающий всасывание Са в кишечнике в результате образования нерастворимого сульфата кальция ($CaS0_4$). Кроме того, рекомендуется применять молоко, содержащее 1 % сульфата натрия.

Выраженным гипокальциемическим действием обладают и карбонаты (5–10 г в день), способствующие повышению pH кишечного содержимого. Это приводит к снижению абсорбции Са в результате уменьшения растворимости его соединений. Кроме того, бикарбонаты снижают проявления метаболического ацидоза.

При остром и хроническом гипервитаминозе D показано применение комплексно-динатриевой соли этилен-диаминтетрауксусной кислоты (Na_2 ЭДТА), которая способствует мобилизации кальция из тканей и ускоренному выведению его из организма. Этот препарат в организме образует прочные водорастворимые комплексные соединения с ионами Са, которые хорошо выводятся почками. Na_2 ЭДТА вводится внутривенно-капельным методом в течение 3–5 ч в 5 % растворе глюкозы. Курс лечения составляет 3–6 дней. При необходимости рекомендуется повторить курс через неделю.

Учитывая литературные указания в отношении антагонизма кальциево-магниевого обмена, ряд авторов подчеркивает целесообразность использования при лечении D-витаминной интоксикации препаратов магния. Однако результаты этих немногочисленных исследований довольно противоречивы. В связи с этим мы изучали (экспериментально) эффективность использования магнезии при лечении гипервитаминоза D. Проведенные исследования позволяют считать, что парэнтеральное введение препаратов магния не дает желаемого эффекта.

Комплексное лечение в стационаре составляет в среднем от 1 до 3 недель в зависимости от степени тяжести D-витаминной интоксикации с наступлением у большинства больных нормализации биохимических показателей и выздоровления. Однако, если лечение проводилось несвоевременно и недостаточно, то у таких детей в катамнезе нередко выявлялись различные последствия. Наиболее частым и грозным из них является поражение почек в виде латентного пиелонефрита. В тяжелых случаях может развиться картина хронической почечной недостаточности.

У детей, перенесших гипервитаминоз D, нередко наблюдаются длительное и стойкое повышение артериального давления, отставание в психическом и физическом развитии. Обычно такие дети весьма склонны к частым простудным и другим заболеваниям. Учитывая вышеизложенное, дети, перенесшие гипервитаминоз D, должны длительно находиться под диспансерным наблюдением. Так, В. А. Таболин (1974) считал, что ребенок, выписанный домой с полным выздоровлением, должен наблюдаться педиатром не менее 3 лет. При этом первые 6 месяцев наблюдение должно быть не реже 1 раза в месяц, в последующем – 1 раз в три месяца. В более длительном наблюдении нуждаются дети, перенесшие гипервитаминоз D с длительной гиперкальциемией и гиперкальциурией в целях уточнения и исключения других заболеваний, протекающих с нарушением кальциевого метаболизма.

При наблюдении за ребенком необходимо обращать внимание на динамику показателей физического развития (вес, окружность головы, груди, рост), состояние большого родничка, артериального давления, нервнопсихического развития с проведением ряда лабораторных исследований: анализы на содержание 25(OH)D, Ca сыворотки крови, в моче. При выявлении тех или иных изменений необходимо назначить

соответствующее лечение. Например, при выявлении гипертензии назначаются гипотензивные препараты. При плохом аппетите назначаются ферменты. При выявлении гиперкальциемии требуется дальнейший контроль за уровнем кальция в крови не реже 1 раза в месяц в ближайшие 5–6 месяцев до полной его нормализации. При необходимости проводится антибактериальная, антианемическая терапия.

Больных с длительными патологическими изменениями со стороны мочи необходимо госпитализировать повторно в стационар для проведения ряда лабораторных исследований (определение степени бактериурии, клиренса кальция, фосфора, а также фильтрационной и концентрационной способности почек и т.д.) и лечения.

Всем детям, выписанным из стационара с выздоровлением, назначается общий стол с исключением препаратов кальция, рыбьего жира, витамина D, запрещением УФО на 2–3 месяцев. Детям с гиперкальциурией и гиперкальциемией исключаются из рациона творог, сыр и ограничивается на 1/3 количество цельного коровьего молока и кефира до полной нормализации указанных биохимических показателей.

Следует подчеркнуть, что детям, перенесшим гипервитаминоз D, при тяжелых формах заболевания, особенно с поражением почек, прививки противопоказаны или необходима осторожность в их проведении.

ЗАКЛЮЧЕНИЕ

Витамину D посвящено огромное число работ, в которых многие исследования указывают на важную роль витамина D во всех жизненно важных процессах в организме человека. Открыта витамин D-эндокринная система организма, в которой гормону D отводится важнейшая роль. Установлено, что почти все органы и ткани в организме имеют рецепторы к гормону D. На высоком научном уровне исследуются геномные и внегеномные механизмы действия гормона D. Указывается на большую частоту дефицита витамина D, достигающего степени пандемии. Установлено значение его дефицита в генезе многих болезней: соматических, эндокринологических, онкологических, инфекционных, психических и др. Интерес к этому витамину постоянно растет со стороны врачей различных специальностей. В связи с пандемией гиповитаминоза D препараты витамина D и его активные метаболиты широко используются различными специалистами. При этом вопросы потребности в витамине D в зависимости от различных климатогеографических условий, интенсивности солнечной радиации, высокогорья, цвета кожи, характера питания и других внешних и внутренних факторов еще далеко не изучены. Не исследовано также, какими минимальными суточными потребностями витамина D можно достичь оптимального содержания 25(OH)D в сыворотке крови.

В настоящее время принято считать, что дефицит витамина D является всемирной проблемой здравоохранения, которая затрагивает не только болезни опорно-двигательного аппарата, но и широкий спектр острых и хронических заболеваний. Однако в мире до сих пор крайне недостаточно рандомизированных контролируемых исследований о пользе витамина D в лечении вне костно-мышечных заболеваний. Ряд авторитетных авторов считает, что для покрытия дефицита витамина D при внекостных заболеваниях требуются высокие дозы от 5000 до 300 000 МЕ в сутки. Однако такие дозы, как было показано работами многих авторов XX в. представляют серьезную опасность развития гипервитаминоза D.

До сих пор имеется большой дефицит монографийных работ, в которых бы были отражены все стороны этой проблемы, тесно связанной с безопасным использованием витамина D и его активных метаболитов. Учитывая это обстоятельство, мы включили в данную книгу современные сведения о витамине D, об основных причинах гипервитаминоза D, его распространении, патогенезе, а также особенностях клиники, дифференциальной диагностике.

При повторном издании монографии нами расширен раздел о гиперкальциемических состояниях, не связанных с гипервитаминозом D. Это достаточно большая группа заболеваний, некоторые из которых в практике врача встречаются уже с периода новорожденности. Потребность в этих знаниях велика и имеет важное значение, для исключения гиперкальциемий не связанных с приемов препаратов витамина D и кальция, что важно для исключения избыточной диагностики гипервитаминоза D.

В снижении детской заболеваемости и смертности большое внимание уделяется специфической профилактике, раннему выявлению и комплексному лечению рахита. Однако увлечение препаратами витамина D в завышенных дозах, без должного проведения других профилактических и лечебных мероприятий привело к учащению гипервитаминоза D среди детей. Трудность выявления начальных симптомов гипервитаминоза D с преобладанием общих признаков нередко приводит к позднему распознаванию истинной патологии.

Диагностика этого заболевания должна быть комплексной. Большое значение имеет тщательно собранный и проанализированный анамнез с указанием на применение высоких доз витамина D. Наиболее ранними клиническими проявлениями являются раздражительность, вялость, заторможенность, нарушение сна, потливость, что свидетельствует о вовлечении в патологический процесс нервной системы. Кроме того, у ребенка отмечается снижение аппетита, вплоть до полной анорексии, рвота, запоры, поносы или неустойчивый стул. Одновременно имеются нарушения со стороны различных органов и систем, особенно почек, сердца и др.

Большое диагностическое значение придают лабораторным исследованиям: повышенное содержание Са в сыворотке крови, наличие гиперкальциурии по суточной моче или исследование мочи по Сулковичу.

Технически проба проста и в то же время ориентировочно позволяет судить о степени кальциурии. Кроме того, при D-витаминной интоксикации часто наблюдается гипофосфатемия, гипомагниемия, гиперцитремия, диспротеинемия.

Более современной и точной лабораторной диагностикой гипервитаминоза D является определение 25(OH)D в сыворотке крови. Если его концентрация свыше 60 нг/мл**.** то это является достоверным критерием передозировки витамина D. Кроме того определение 25(OH)D важно для дифференциальной диагностики от гиперкальциемий другой этиологии, например семейной, для которых его уровень нормальный или понижен. Существенную помощь в диагностике оказывает рентгенографическое исследование костей.

Большое внимание уделено изучению причин, клинике, классификации, дифференциальной диагностике, а также принципам лечения и профилактике данной патологии у детей.

Внесены некоторые дополнения и изменения в классификацию гипервитаминоза D, предложенную авторами и хорошо зарекомендовавшую себя в ходе дискуссии на страницах журнала «Педиатрия». Наблюдения указали на целесообразность использования этой классификации с выделением степени тяжести заболевания (легкая, средняя, тяжелая), периода болезни и ее течения (острое, хроническое). В зависимости от преимущественного поражения различных органов желательно выделять формы гипервитаминоза D – почечную, сердечно-сосудистую, желудочно-кишечную, нервную и др. Такая классификация позволяет правильно интерпретировать клинические проявления болезни, а также выбрать наиболее рациональные методы терапии. Эффективность лечения D-витаминной интоксикации зависит от своевременной диагностики заболевания. Даже при подозрении на гипервитаминоз D следует немедленно отменить витамин D и препараты Ca. Из рациона питания ребенка исключаются продукты с высоким содержанием Ca (творог, коровье молоко). Лечение детей должно осуществляться в стационаре с проведением мероприятий, направленных на борьбу с гиперкальциемией и токсикозом, восстановление нарушенных функций различных органов и систем, а также повышение сопротивляемости детского организма.

Терапия D-витаминной интоксикации определяется степенью тяжести и характером течения заболевания. Как при остром, так и хроническом течении основные мероприятия должны быть направлены на ликвидацию ведущего синдрома, представляющего непосредственную угрозу жизни или здоровью ребенка. Большое значение имеет патогенетическая терапия, направленная на борьбу с гиперкальциемией, повышенной проницаемостью биологических мембран, на восстановление нарушений функций различных органов и систем. В этом плане велико значение стероидных гормонов. Одновременно необходимо назначение лечебных доз витамина А группы В, аскорбиновой кислоты, уменьшающих побочные проявления витамина D и его токсичность.

Длительность наблюдения за детьми не дает оснований для чрезмерного оптимизма в отношении прогноза этого страдания. Следует подчеркнуть, что формы гипервитаминоза D, протекающие с изменениями со стороны сердечно-сосудистой системы, почек и других органов, нередко формируют контингенты детей с необратимыми процессами.

Дефицит витамина D является мировой проблемой, поэтому широкое использование его препаратов для лечения многих вне костно-мышечных заболеваний, остеопороза, нарушений кальций-фосфорного обмена может снова стать в ближайшие годы причиной появления проблем гипервитаминоза D. Разумное применение профилактических и лечебных доз витамина D с учетом климатических условий, сезонности, а главное – индивидуальной чувствительности детского организма к нему имеет большое значение в предупреждении данной патологии.

Возможность развития гипервитаминоза D у детей требует осторожного отношения к витамину D и его препаратам. Однако не следует бояться назначения лечебных и профилактических доз витамина D там, где это необходимо. Практика показывает, что до сих пор этот препарат является самым эффективным в борьбе с D дефицитным рахитом, остеопорозом. Его рациональное использование под контролем врача позволит исключить возможность развития D-витаминной интоксикации у детей. Таким образом, в профилактике гипервитаминоза D большое значение имеют правильно организованные мероприятия по специфической профилактике рахита с учетом последних данных науки о витамине D.

Мы далеки от мысли об исчерпывающем характере изложения проблем гипервитаминоза D и гиперкальциемических состояний, в том числе не связанных с приемом витамина D. Мы надеемся, что приведенные в монографии данные вызовут интерес у читателей, послужат дополнительным стимулом для проведения дальнейших исследований, направленных на более полное изучение геномных и внегеномных механизмов действия витамина D, что позволит разработать более эффективные методы лечения и профилактики ряда заболеваний, а саму терапию сделает менее опасной.

Литература

1. Авенирова, А. И. О гипервитаминозе Д / А. И. Авенирова, В. И. Струков // Побочные проявления лекарственной терапии : материалы конф. – М., 1970.
2. Алексеенко, В. П. Влияние витамина $Д_2$ на развитие липоидоза аорты и венечных артерий сердца у детей / В. П. Алексеенко // Архив патологии. – 1964. – Т. 26, вып. 3.
3. Антипкин, Ю. Г. Содержание метаболитов витамина D при рахите у детей, получавших специфическую профилактику / Ю. Г. Антипкин, Л. И. Омельченко, Л. И. Апуховская // Педиатрия. – 1988. – № 3. – С. 20–23.
4. Апостолов, В. Г. К нарушению фосфорно-кальциевого обмена в условиях Д-витаминной интоксикации / В. Г. Апостолов, Ю. Б. Вишневский // Вопросы питания. – 1972. – Т. 6.
5. Базанов, Е. А. Об изменениях в содержании коллагена при гипервитаминозе Д / Е. А. Базанов, В. А. Исаева // Химия, биохимия и технологическое производство витамина Д. – Киев, 1972.
6. Барлыбаева, Н. А. Гипервитаминоз Д у детей раннего возраста / Н. А. Барлыбаева, В. И. Струков // Педиатрия. – 1974. – Т. 10.
7. Барлыбаева, Н. А. Морфологические изменения и активность некоторых ферментов при гипервитаминозе Д / Н. А. Барлыбаева, В. И. Струков // Здравоохранение Казахстана. – 1975. – № 3.
8. Барлыбаева, Н. А. Классификация гипервитаминоза Д у детей / Н. А. Барлыбаева, В. И. Струков // Педиатрия. – 1975. – № 11.
9. Баублис, П. К вопросу о гипервитаминозе Д у детей. // Тезисы докладов республиканской конференции педиатров. – Литовская ССР, Друскининкай, 1972.
10. Бауман В. К. Современное представление о механизме действия и обмене витамина Д в организме животных // Прикладная биохимия и микробиология. – 1972. – Т. 8, № 2.
11. Баяндина, С. А., Ольховская А.Г. Варианты клинических проявлений гипервитаминоза Д у детей раннего возраста, развившиеся на фоне профилактики и лечения рахита // Побочные проявления лекарственной терапии. – М., 1970.
12. Бегельфор, В. И. Гипервитаминоз Д у детей и его клинико-биохимическая характеристика : автореф. дис. канд. мед. наук / – М., 1974.

13. Белкина, Л. М. О некоторых причинах повышенной чувствительности к витамину Д у детей при искусственном вскармливании / Л. М. Белкина // Педиатрия. – 1966. – Т. 6.

14. Белкина, Л. М. Алиментарный фактор в развитии Д-витаминной интоксикации / Л. М. Белкина // Побочные проявления лекарственной терапии. – М., 1970.

15. Билас, Л. М. К вопросу об антирахитических свойствах видеина $Д_2$ в сочетании с лимоннокислой смесью / Л. М. Билас // Вопросы охраны материнства и детства. – 1966. – Т. 5.

16. Развитие остеопороза, нефро- и медикальциноза при изменении оптимального соотношения кальция и фосфора в рационе / Н. В. Блажевич и др. // Научные основы питания здорового и больного человека. – Алма-Ата, 1974.

17. Бляхер, Н. М. К вопросу о гипервитаминозе $Д_2$ / Н. М. Бляхер // Современные проблемы педиатрии и детской хирургии. – Вып. 2. – М., 1970.

18. Вендт, П. В. Обменноактивные формы витамина Д / П. В. Вендт // Витамины. – Вып. 6. – Киев, 1971.

19. Вишневский, Ю. Б. К вопросу о патоморфологических изменениях при гипервитаминозе / Ю. Б. Вишневский, Л. М. Линдер // Вопросы охраны материнства и детства. – 1971. – Т. 10.

20. Вишневский, Ю. Б. О влиянии преднизолона на токсическое действие витамина Д и развитие Д-витаминной интоксикации / Ю. Б. Вишневский // Педиатрия. – 1973. – Т. 7.

21. Водкайло, Л. В. Гипервитаминоз Д у детей грудного возраста / Л. В. Водкайло // Советское здравоохранение Киргизии. – 1968. – № 2.

22. Волховская, З. С. Острый гипервитаминоз $Д_2$ / З. С. Волховская // Советская медицина. – 1960. – Т. 4.

23. Воронцов И. М. Новые аспекты метаболизма витамина Д и синдром гипокальциемического рахита / И. М. Воронцов, Д. С. Коростовцев // Педиатрия. – 1974. – Т. 10.

24. Гарсеванишвили, Т. И. Гипервитаминоз Д и состояние показателей обмена витаминов группы В / Т. И. Гарсеванишвили, М. Д. Карцивадзе // Побочные проявления лекарственной терапии. – М., 1970.

25. Дерябина, Г. П. Клинико-метаболические особенности рахита и оптимизация его профилактики у недоношенных детей, перенесших перинатальную гипоксию : дис. … канд. мед. наук / Дерябина Г. П. – Самара, 1999.

26. Железовская, И. Б. Содержание в крови витамина А и каротиноидов при гипервитаминозе $Д_2$ / И. Б. Железовская // Материалы симпозиума по гипервитаминозу Д. – М., 1965.

27. Жмейдо, А. Т. Развитие Д-гипервитаминоза в зависимости от содержания в рационе витаминов группы В / А. Т. Жмейдо, С. Н. Мацко // Вопросы питания. – 1956. – Т. 15, № 5.

28. Журков, В. П. Морфологические изменения в почках при экспериментальном гипервитаминозе Д / В. П. Журков, В. И. Струков // Нефрология детского возраста. – Алма-Ата, 1975.

29. Захарова, И. Н. Рахит и гиповитаминоз D. Новый взгляд на давно существующую проблему : учеб.-метод. пособие / И. Н. Захарова, Н. А. Коровина, Т. Э. Боровик, Ю. А. Дмитриева. – М., 2010. – С. 96.

30. Захарова, И. Н. Роль метаболитов витамина Д при при рахите у детей / И. Н. Захарова, Н. А. Коровина, Ю. А. Дмитриева // Педиатрия. – 2010. – № 3. – С. 68–73.

31. Зуева, З. В. Клинические проявления острого Д-гипервитаминоза / З. В. Зуева // Материалы симпозиума по гипервитаминозу Д. – М., 1965.

32. Зуева, З. В. К развитию панкреонекроза в условиях острой интоксикации витамином $Д_2$ / З. В. Зуева, К. М. Одина // Актуальные проблемы клин, медицины. – М., 1970.

33. Иванова, Е. Е. Особенности клиники гипервитаминоза Д в катамнезе / Е. Е. Иванова, А. Д. Петрушина // V Российский конгресс по детской нефрологии : сб. тез. – Воронеж, 2006. – С. 92–93.

34. Искендеров, Б. Г. Артериальная гипертензия и метаболизм кальция / Б. Г. Искендеров. – Пенза, 2010. – С. 224.

35. Казюлин, А. Н. Витамин D: иономграфия / А. Н. Казюлин. – М. : ГОУ НТЦ АМТ, 2007.

36. Калюжная, М. А. Нарушения кальциевого обмена и способы коррекции / М. А. Калюжная. – М., 2004.

37. Керес, Л. М. О гипервитаминозе Д и идиоптической гиперкальциемии у детей раннего возраста / Л. М. Керес // Советская медицина. – 1959. – Т. 6.

38. Оценка эффективности мероприятий, направленных на профилактику рахита / Н. Г. Киселева, Т. Е. Таратушенко, С. И. Устинова, С. И. Чернышова и др. // Педиатрия. – 2011. – Т. 90, № 5. – С. 77–81.

39. Константинов, В. И. Влияние массивных доз витамина Д на беременную женщину и на плод / В. И. Константинов // Сборник научных трудов Института охраны материнства и детства. – Харьков, 1958.

40. Коростовцев, Д. М. О возможности прямого токсического действия высоких доз витамина $Д_2$ на некоторые паренхиматозные органы / Д. М. Коростовцев, Т. Н. Кривошеенко // Педиатрия. – 1974. – № 10.

41. Лукьянова, Е. М. Профилактика и лечение рахита у детей (метод, письмо СССР) / Е. М. Лукьянова. – Киев, 1978.

42. Роль дефицита витамина Д в развитии рахита у детей раннего возраста / С. В. Мальцев, В. Б. Спиричев, Э. М. Шакирова и др. // Вопросы охраны материнства и детства. – 1987. – № 6. – С. 35–38.

43. Мальцев, С. В. Витамин D, кальций и фосфаты у здоровых детей и при патологии / С. В. Мальцев, Н. Н. Архипова, Э. М. Шакирова. – Казань, 2012. – С. 120.

44. Маркович, Н. А. Поражение сердечно-сосудистой системы у детей раннего возраста при гипервитаминозе $Д_2$ / Н. А. Маркович // Вопросы питания. – 1969. – Т. 4.

45. Мащенко, Е. А. Солнечный витамин D в роли геронтопротектора / Е. А. Мащенко // iDoktor. – 2013. – № 12. – С. 34–38.

46. Милосердова, А. Г. Изучение окислительных превращений витамина $Д_2$: автореф. дис. … канд. мед. наук / Милосердова А. Г. – М., 1971.

47. Михлина, Э. Е. Гипервитаминоз Д / Э. Е. Михлина. – Казань, 1941.

48. Николаев, О. В. Гиперпаратиреоз / О. В. Николаев, В. Н. Таркаева. – М., 1974.

49. Ньюман, У. Минеральный обмен кости / У. Ньюман, М. Ньюман. – М., 1961.

50. Певзнер, Е. С. Биохимические исследования при экспериментальном Д-гипервитаминозе / Е. С. Певзнер // Сборник научных работ Белорусского кожно-венерологического института. – Минск, 1957. – № 5.

51. Певзнер, Е. С. Степень кальцинации органов и тканей под влиянием массивных доз витамина Д / Е. С. Певзнер // Врачебное дело. – 1966. – Т. 3.

52. Петряева, А. Т. Витаминотерапия при различных заболеваниях детей, показания и противопоказания / А. Т. Петряева // Вопросы охраны материнства и детства. – 1974. – Т. 2.

53. Пляскова, Л. М. О поражении сердечно-сосудистой системы при гипервитаминозе Д у детей раннего возраста / Л. М. Пляскова // Педиатрия. – 1966. – № 7.

54. Пляскова, Л. М. К вопросу о поражении почек при гипервитаминозе Д / Л. М. Пляскова // Труды Ленинградского педиатр. медицинского института. – 1969. – Т. 50.

55. Покровский, А. А. Исследование активности некоторых ферментов печени и почек крыс при $Д_2$-гипервитаминозе и экспериментальном рахите / А. А. Покровский, И. Я. Конь // Вопросы питания. – 1971, т.3.

56. Радченко, Л. Г. Рахит у недоношенных детей : дис. … канд. мед. наук / Радченко Л. Г. – М., 1993.

57. Рассолова, М. А. Д-гипервитаминоз / М. А. Рассолова // Рахит. – М., 1964.

58. Рахит / Ф. П. Романюк, В. П. Алферов, Е. А. Колмо, О. В. Чугунова. – СПб., 2002. – С. 61.

59. Рубин, И. В. Изменения конъюнктивы и роговицы при гипервитаминозе $Д_2$ / И. В. Рубин // Вестник офтальмологии. – 1964. – Т. 3.

60. Сапрончик, Л. И. Гипервитаминоз Д у детей / Л. И. Сапрончик, В. Р. Чарыева // Здравоохранение Туркменистана. – 1971. – № 6.

61. Святкина, К. А. К вопросу о применении больших доз витамина Д в профилактике и лечении рахита / К. А. Святкина, С. Н. Якубова // Педиатрия. – 1971. – № 12.

62. Святкина, К. А. Решенные и нерешенные вопросы рахита / К. А. Святкина // Педиатрия. – 1981. – № 2. – С. 53–55.

63. Северин, С. Е. Биологическое окисление и окислительное фосфорилирование / С. Е. Северин // Химические основы процессов жизнедеятельности. – М., 1962.

64. Сергеев, П. В. Динамика включения глицина 1-$С^{14}$ в белки гомогенатов субклеточных фракций органов крыс под влиянием витамина $Д_2$ / П. В. Сергеев, Т. Ш. Шарманов, Ш. С. Тажибаев // Фармакология и токсикология. – 1973. – Т. 36, № 5.

65. Серов, В. П. Витамин Д / В. П. Серов, Ш. С. Тажибаев, Р. Д. Сейфулла. – Алма-Ата, 1974.

66. Слободян, Л. М. Зависимость ЭКГ от содержания кальция в сыворотке крови при гипервитаминозе Д / Л. М. Слободян // Актуальные вопросы педиатрии. – Львов, 1969.

67. Слободян, Л. М. Влияние витамина $Д_2$ на сердечно-сосудистую систему при лечении и профилактике рахита : автореф. дис. … канд. мед. наук / Слободян Л. М. – М., 1970.

68. Слободян, Л. М. Лекарственная аллергия у детей при лечении и профилактике рахита / Л. М. Слободян // Педиатрия. – Вып. 2. – Киев, 1971.

69. Смиян, И. С. Диагностическое значение ЭКГ при гипервитаминозе $Д_2$ / И. С. Смиян, Л. М. Слободян // Педиатрия. – Вып. 5. – Киев, 1974.

70. Спиричев, В. Б. Стадии Д-гипервитаминоза и их биохимическая диагностика / В. Б. Спиричев // Педиатрия. – 1973. – № 11.

71. Спиричев, В. Б. О биологических эффектах витамина D / В. Б. Спиричев // Педиатрия. – 2011. – Т. 90, № 6. – С. 113–119.

72. Струкова, О. В. Оценка влияния патогенетческой терапии бронхиальной астмы на состояние костной ткани / О. В. Струкова. – М., 2000.

73. Струков, В. И. Гиперкальциемия и гиперкальциурия как одна из причин поражения почек у детей раннего возраста / В. И. Струков, Л. А. Рустемова // Нефрология детского возраста. – Алма-Ата, 1975.

74. Струков, В. И. Побочные и токсические реакции на витамин D : дис. … д-ра мед. наук / Струков В. И. – М., 1979.

75. Струков, В. И. Специфическая профилактика рахита и побочное действие витамина D / В. И. Струков, Н. А. Барлыбаева. – Алма-Ата : Казахстан, 1984. – С. 136.

76. Струков, В. И. Актуальные проблемы классификации рахита / В. И. Струков // Педиатрия. – 1988. – № 4. – С. 74–77.

77. Струков, В. И. Рахит и остеопороз. Издержки роста и возраста / В. И. Струков. – Пенза : Изд-во ПГУ, 2004. – С. 169.

78. Актуальные проблемы остеопороза / В. И. Струков, М. Ю. Сергеева-Кондраченко, О. В. Струкова-Джоунс и др. – Пенза : РОСТРА, 2009. – С. 342.

79. Струков, В. И. Нарушение кальциевого обмена. Гиперкальциемические состояния (часть 1) / В. И. Струков, Д. Г. Елистратов. – Пенза : Родной дом, 2011. – С. 48.

80. Струков, В. И. Остеовит D_3 в лечении и профилактике остеопороза / В. И. Струков, Ю. Г. Катюшина, Д. Г. Елистратов // Международный журнал прикладных и фундаментальных исследований. – 2013. – № 9. – С. 120–126.

81. Известные и новые технологии в лечении и профилактике остеопороза / В. И. Струков, Д. Г. Елистратов, Р. Т. Галеева, Л. Г. Радченко и др. – Пенза, 2012. – С. 47–83.

82. Патент на изобретение № 2497533. Способ и препарат для профилактики и лечения атипичного остеопороза с нормальной или повышенной минерализацией костной ткани с наличием полостных образований в трабекулярных отделах костей / В. И. Струков, О. В. Джоунс, Е. Н. Крутяков, К. Г. Елистратов; приоритет изобретения от 19.04.2012.

83. Метаболизм кальция и проблема гипервитаминоза Д / В. А. Таболин и др. // Вопросы охраны материнства и детства. – 1974. – Т. 1.

84. Тажибаев, Ш. С. Динамика включения P^{32} в ядерную РНК слизистой тонкого кишечника крыс при экспериментальном гипервитаминозе $Д_2$ / Ш. С. Тажибаев // Здравоохранение Казахстана. – 1972. – № 6.

85. Тонконог, А. П. Анализ случаев гипервитаминоза Д у детей / А. П. Тонконог // Материалы 1-й научной конференции практич. лечащих врачей Хабаровского края. – Хабаровск, 1966.

86. Тур, А. Ф. Гипервитаминоз Д у детей / А. Ф. Тур // Материалы симпозиума по гипервитаминозу Д. – М., 1965.

87. Филиппов, Ю. В. Краниотабес при гипервитаминозе Д / Ю. В. Филиппов // Вопросы охраны материнства и детства. – 1966. – Т. 12.

88. Хвуль, А. М. Условия возникновения гипервитаминоза Д / А. М. Хвуль, Е. М. Лукьянова // Материалы симпозиума по гипервитаминозу Д. – М., 1965.

89. Чуваев, А. В. Роль гипофиза в реакции надпочечников на введение токсических доз витаминов А и Д : автореф. дис. … канд. мед. наук / А. В. Чуваев. – М., 1969.

90. Шварц, Г. Я. Витамин Д, Д-гормон и альфакальцидол: молекулярно-биологические и фармакологические аспекты / Г. Я. Шварц // Остеопороз и остеопатии. – 1998. – № 3. – С. 2–7.

91. Шварц, Г. Я. Витамин Д и Д-гормон / Г. Я. Шварц. – М.: Анахарсис, 2005. – 152 с.

92. Шварц, Г. Я. Остеопороз, падения и переломы в пожилом возрасте: роль Д-эндокринной системы / Г. Я. Шварц // РМЖ. – 2008. – Т. 17, № 10. – С. 660–669.

93. Шевлягина, М. И. Особенности токсического действия витамина Д у взрослых / М. И. Шевлягина // Материалы симпозиума по гипервитаминозу Д. – М., 1965.

94. Шеплягина, Л. А. Истоки остеопороза взрослых лежат в детском возрасте / Л. А. Шеплягина, И. В. Круглова, Т. Ю. Моисеева // Лечение и профилактика. – 2013. – № 1 (5). – С. 5–12.

95. Шицкова, В. В. Ренальный синдром при гипервитаминозе Д у детей раннего возраста / В. В. Шицкова // Актуальные вопросы нефрологии детского возраста. – М., 1971.

96. Шурыгина, У. Б. Остеометрические особенности язвенной болезни двенадцатиперстной кишки у детей / У. Б. Шурыгина. – Самара, 2000.

97. Якубчик, Ф. М. К вопросу о гипервитаминозе Д у детей грудного возраста / Ф. М. Якубчик, Т. И. Зингер // Педиатрия. – 1960. – № 9.

98. Якубова, М. М. К вопросу о гипервитаминозе Д / М. М. Якубова, А. А. Расулова // Побочные проявления лекарственной терапии. – М., 1970.

99. Abramsen, B. Patient level pooled analisis of 68 500 pacients from seven major vitamin D fracture trails in US and Evrope / B. Abramsen, T. Masud, A. Avenell et al. // BMJ. – 2010. – № 12 (340). – b5463.

100. Arash Hossein-nezhad, M. F. Holicк // Mayo clinic PROSEEDINGS. – 2013. – V. 88, № 7. – P. 720–755.

101. Efficacy of vitamin D3 supplementation in preventing fractures in elderly women: a meta-analysis / G. J. Bergman, T. Fan, J. T. McFetridge, S. S. Sen // Curr Med Res Opin. – 2010. – № 26 (5). – P. 1193–1201.

102. Estimation of optimal serum concentrations of 25-hydroxyvitamin D for multiple health outcomes / H. A. Bischoff-Ferran, E. Giovannucci, W. C. Willett, T. Dietnch, B. Dawson-Hughes // Am J Cm Nutr. – 2006. – № 84 (I). – P. 18–28.

103. Buckle, R. M. Vitamin D intoxication treated with porcino calcitonin / R. M. Buckle // Brit. Med. J. – 1972. – № 3 (5820). – P. 205–207.

104. Brannon, P. M. Vitamin D in pregnancy and lactation in humans / P. M. Brannon, M. F. Picciano // Annu Rev Nutr. – 2011. – № 31. – P. 89–115.

105. Caddell, J. L. Magnesium deprivation in sudden unexpected infant death / J. L. Caddell // Lancet. – 1972. – № 7771. – P. 258–262.

106. Carlsson, A. The effect of vitamin D. on the citric metabolism / A. Carlsson, G. Hollunger // Acta Physiol. Scand. – 1954. – V. 31, № 4. – P. 317–333.

107. Casado Perez, S. Poisoning induced by vitamin D as a cause of polyuria / S. Casado Perez // Rev. Clin. Espp. – 1968. – V. 108, № 2. – P. 322–326.

108. Chalk, E. J. The association of C^{14} – labeled vitamin D2 with rat serum proteins / E. J. Chalk, E. Kodicek // Biochem. J. – 1961. – V. 79, № 1. – P. 1–7.

109. Chapuy, P. Hypercalcemia caused by vitamin D poisoning in a 76-uear-old woman / P. Chapuy // Lyon Med. – 1972. – V. 227, № 3. – P. 443–446.

110. Chen, P. S. Colum partition Chromatography of vitamins A and D on Fluorop-80 / P. S. Chen, A. R. Terepka, N. Remsen // Anal. Chem. – 1963. – № 35. – P. 2030.

111. Studies of the stability and extractability of vitamin D / P. S. Chen a. oth. // Anal. Biochem. – 1965. – № 10 (3). – P. 421–434.

112. Christensen, W. R. Skeletal and periarticular manifestations of hypervitaminosis D / W. R. Christensen, C. Liebman, M. C. Sosman // Am. J. of Roentgenology. – 1951. – V. 65, № 1. – P. 27–41.

113. Clark, I. Effects of hapervi, taminosis A and D on skeletal metabolism / I. Clark // J. Biol. Chem. – 1964. – V. 239, № 4. – P. 1266–1271.

114. Clark, I. Effects of magnesium ions on calcium and phosphorus metabolism / I. Clark // Am. J. Physiol. – 1968. – № 214. – P. 348–356.

115. Cooperstein, S. Y. Die Spektrophotometrische Beetimmung Von Cytochrome / S. Y. Cooperstein, A. Lazarov // J. Biol. Chem. – 1951. – № 189. – P. 665–670.

116. Dabai, N. S. The effect of ultraviolet radiation from a novel portable fluorescent lamp on serum 25-hydroxyvitamin D_3 levels in healthy adults with Fitzpatnck skin types II and III / N. S. Dabai, P. Pramyothin, M. F. Holick // Photodermatol Photoimmunol Photomed. – 2012. – V. 28, № 6. – P. 307–311.

117. Dambacher, M. A. Die Vitamin D – «Hormone» / M. A. Dambacher, J. Girarg // Der Internist. – 1972. – V. 13, № 4. – P. 125–132.

118. Dent, C. E. An experimental on a body with idiopathic hyperoalcimia / C. E. Dent // Proc. R. Soc. Med. – 1970. – V. 63, № 10. – P. 990.

119. De Luca, H. F. Mechanism of action and metabolic fate of vitamin D / H. F. de Luca // Vitamins and Hormones. – 1967. – № 25. – P. 315.

120. De Luca, H. F. Recent advances in the metabolism and function of vitamin D / H. F. de Luca // Fed. Proc. – 1969. – V. 28, № 5. – P. 1678–1689.

121. Ebel, A. Histoenzymological study of aortic medial necrosis induced by vitamin D in the rabbit aorta / A. Ebel, J. C. Hermetet, C. Bollack // Rev. Etud. Clin, et Biol. – 1971. – V. 13, № 1. – P. 35.

122. Eisenstein, R. Experimental hypervitaminosis D: hypercalcemia, hypermucoproteinemia and metastatic calcification / R. Eisenstein, W. A. Groff // Proc. Soc. Exper. Biol. E. Med. – 1957. – № 94. – P. 441–444.

123. Epstein, F. H. Calcium and the kidney / F. H. Epstein, N. H. Conn // Chron. Dis. – 1960. – № 11. – P. 255–277.

124. Fanconia, A. Prophylaxis and therapy of rickets / A. Fanconia // Ther. Umsch. – 1968. – V. 25, № 12. – P. 652–655.

125. Favus, M. J. Treatment of vitamin D intoxication / M. J. Favus // N. Engl. J. Med. – 1970. – V. 283, № 10. – P. 1468–1469

126. Follls, R. H. Studies on hypervitaminosis D / R. H. Follls // Am. J. Path. – 1955. – V. 31, № 3. – P. 568–569.

127. Foradori, A. Is vitamin D a vitamin or a hormone? / A. Foradori // Rev. Med. Chil. – 1972. – V. 100, № 1. – P. 676–682.

128. Foldes, D. Study of metastatic calcification due to vitamin D / D. Foldes, M. Kern // Folia Morphol. – 1973. – V. 21, № 2. – P. 169–171.

129. Frankel, S. Changes in the thyroidal content of thyro- calcibonin produced by vitamin D in rats / S. Frankel, S. Vasumura // Endocrinology. – 1971. – V. 88, № 1. – P. 267.

130. Fraser, D. R. The synthesis of vitamin D esters in the rat / D. R. Fraser, E. Kodicek // Biochem. J. – 1966. – V. 100, № 3. – P. 67.

131. Fraser, D. R. Physiology of vitamin D and calcium homeostasis / D. R. Fraser, D. R. Fraser // Rickets. – 1991. – V. 21.

132. Freeman, S. Role of the kidney and citric acid in production of a transient hypercalcemia following nephrectomy / S. Freeman, T. S. Chang // Am. J. Physiol. – 1950. – V. 160. – P. 335–340.

133. Frolik, G. A. 1,25-Dihydroxycholecalciferol: The metabolite of vitamin D responsible for increased intestinal calcium transport / G. A. Frolik, H. F. de Luca // Arch. Biocihem. Biophys. – 1971. – V. 147, № 1. – P.143.

1. Gabriel, R. Hypervitaminosis D, anaemia and renal failure / R. Gabriel // Postgrad. Med. J. – 1970. – V. 46, № 7. – P. 455–457.

134. Control of 25-hydroxycholecalciferol metabolism by parathyroid glands / M. Garabedian a. oth. // Proc. Nat. Acad. Sea. USA. – 1972. – V. 69, № 7. – P. 1673–1676.

135. Occupational sunlight exposure and melanoma in the U.S / F. C. Garland, M. R. White, C. F. Garland, E. Shaw, E. D. Gorham // Navy. Arch Environ Health. – 1990. – V. 45, № 5. – P. 261–267.

136. Goodenday, L. S. No risk from vitamin D in pregnancy / L. S. Goodenday // Ann. Intern. Med. – 1971. – V. 75, № 11. – P. 807–808.

2. Ham, A. W. Mechanism of calcification in the heart and aorta in hypervitaminosis D / A. W. Ham // Arch. Path. – 1932. – № 14. – P. 613–626.

137. Grant, W. B. In defense of the sun: an estimate of changes in mortality rates in the United States if mean serum 25-hydroxyvitamm D levels were

raised to 45 ng/mL by solar ultraviolet-B irradiance / W. B. Grant // Dermatoendocrinol. – 2009. – V. I, № 4. – P. 207–214.

138. Grant, W. B. Ecological studies of the UV-B-vitamin D-cancer hypothesis / W. B. Grant // Anticancer Res. – 2012. – V. 32, № l. – P. 223–236.

139. Ham, A. W. Relation of serum calcium to pathologic calcification of hypervitaminosis D / A. W. Ham, B. C. Portuondo // Arch. Path.. – 1933. – № 16. – P. 1–14.

140. Harris, L. J. Hypervitaminosis and vitamin balance / L. J. Harris, T. Moore // Lancet. – 1928. – № 2. – P. 892.

141. Harris, P. W. An unusual case of calcinosis due to vitamin D intoxication / P. W. Harris // Quy Hoep. Rep. – 1969. – V. 118. – P. 533–541.

142. Harrison, H. E. Vitamin D and citrate metabolism studies on Rachitic infants / H. E. Harrison, H. C. Harrison // Jale J. Biol. a. Med. – 1952. – V. 24, № 4. – P. 273–283.

143. Harrison, H. E. Vitamin D and permeability of intestinal mucosa to oaldium / H. E. Harrison, H. C. Harrison // Amer. J. Physiol. – 1965. – V. 208, № 2. – P. 370–374.

144. An experimental histologic study of hypervitaminosis D / G. M. Hass a. oth. // Amer. Journ. Pathology. – 1958. – V. 34, № 3. – P. 395–426.

145. Hass, G. M. Production of calcific atheroarteriosclerosis and thromboarteritis with nicotinal, vitamin D and dietary cholesterol / G. M. Hass, W. Landerholm, A. Hemmens // Amer. J. Path. – 1966. – V. 49, № 4. – P. 739–771.

146. Haussler, M. R. The subcellular distribution of physiological doses of vitamin D_3 / M. R. Haussler, A. W. Norman // Arch. Biochem. Biophys. – 1967. – V. 118, № 1. – P. 145.

147. Haussler, M. R. Chromosomal receptor for a vitamin D metabolite / M. R. Haussler, A. W. Norman // Proc. Nat. Acad. Sci. USA. – 1969. – V. 62, № 1. – P. 155.

148. Annual injection of vitamin D and fractures of aged bones / R. J. Heikinhamo, J. A. Inkovaara, E. J. Haqu et al. // Calcif Tissue Int. – 1992. – V. 51, № 2. – P. 105–110.

149. Hendrix, Z. J. Competition between calcium, strontium and magnesium for absorption in the isolated rat intestine / Z. J. Hendrix, N. M. Alcock // Clin. Chem. – 1963. – № 9. – P. 734–744.

150. Hess, A. F. Clinical experience with irradiated ergosterol / A. F. Hess, J. M. Lewis // J. A. M. A. – 1928. – № 91. – P. 783–788.

151. Hollander, D. Role of the duodenum in vitamin D_3 absorption in man / D. Hollander // Am. J. Dig. Dis. – 1971. – V. 16, № 2. – P. 145–149.

152. Holdsworth, E. S. Vitamin D3 and calcium absorption in the chick / E. S. Holdsworth // Biochem. J. – 1965. – V. 96, № 2. – P. 475–483.

153. Hossain, M. Vitamin D treatment in hypoparathyroidism / M. Hossain // Lancet. – 1970. – V. 19, № 2. – P. 614–615.

154. Howard, J. E. Intoxication with vitamin D / J. E. Howard, J. Richord // J. Clin. Endocrin. Metab. – 1948. – № 8. – P. 895–910.

155. Hunt, R. D. Vitamins D_2 and D_3 in New World Primates. Influence on Calcium Absorption / R. D. Hunt, F. G. Garcia // Science. – 1967. – № 943. – P. 157.

156. Hyde, L. Toxicity of large dosis of vitamin D / L. Hyde, B. Hyde // Ann. Int. Med. – 1947. – № 27. – P. 617–627.

157. Hallick, R. B. Vitamin D3 – stimulated template activity of chromatin from rat intestine / R. B. Hallick, H. F. de Luca // Proc. Nat. Acad. Sci. USA. – 1969. – V. 63, № 2. – P. 528.

158. Hossein-nezhad, A. Influence of vitamin D status and vitamin D supplementation on genome wide expression of white blood cells: a randomized double-blind clinical trial / A. Hossein-nezhad, A. Spira, M. F. Holick // PLoS One. – 2013. – V. 8, № 3. – P. 58725.

159. Hossein-nezhad, A. Optimize dietary intake of vitamin D: an epigenetic perspective / A. Hossein-nezhad, M. F. Holick // Curr. Opin. Oin. Nutr. Metab. Core. – 2012. – V. 15, № 6. – P. 567–579.

160. Holick, M. F. Sunlight and vitamin D for bone health and prevention of autoimmune diseases, cancers, and cardiovascular disease / M. F. Holick // Am. J. Oin. Nutr. – 2004. – V. 80, № 6, suppl.

161. Photosynthesis of previtamin D3 in human skin and the physiologic consequences / M. F. Holick, J. A. MacLaughlm, M. B Clark. et al. // Science. – l980. – V. 210, № 4466. – P. 203–205.

162. Holick, M. F. Vitamin D deficitncy: worldwide prodlem with health cjnsequences / M. F. Holick, Chen // Am. J. ClinNutr. – 2008. – № 87. – S. 1080–1086.

163. Holick, M. F. Vitamin D: extraskeletal health / M. F. Holick // Rheum Dis On North Am. – 2012. – V. 38 (I). – P. 141–160.

164. Holik, M. F. Vitamin D deficiency / M. F. Holik // New Engl J Med. – 2007. – № 357. – P. 266–281.

165. Holik, M. F. Vitamin D: importance in the prevention of cancers, type 1 diabetes, heart disease and osteoporosis / M. F. Holik // Am J Clin Nutr. – 2004. – V. 79, № 3. – P. 362–371.

166. Holik M. F и соавт. // J Clin Endocrinol Metab. – 2011. – V. 96, № 7. – P. 1911–1930.

167. Evaluation, treatment and prevention of vitamin D deficiency: an Endocrine Society clinical practice guideline / M. F. Holick, N. C. Binkley, H. A. Bischoff-Ferrari et al. // J Oin Endocrinol Metab. – 2011. – V. 26, № 7. – P. 1911–1930.

168. Nagpal, S. Noncalcemic actions of vitamin D receptor ligands / S. Nagpal, S. Na, R. Rathnachalam // Endocr Rev. – 2005. – V. 26, № 5. – P. 662–687.

169. Trivedi, D. P. Effect of four monthly oral vitamin D3 (cholecalciferol) supplementation on fractures and mortality in men and women living in the community: randomised double blind controlled trial / D. P. Trivedi, R. Doll, K. T. Khaw // BMJ. – 2003. – V. 326, № 7387. – P. 469.

170. Irnell, L. Metastatic calcification of soft tissue on overdosage of vitamin D / L. Irnell // Acta Med. iScand. – 1969. – V. 185, № 3. – P. 147–152.

171. Kodicek, E. Unique biosynthesis by kidney of a biologically active vitamin D metabolite / E. Kodicek // Nature. – 1970. – V. 228, № 5273. – P. 764–766.

172. The influence of painful sunburns and lifetime sun exposure on the risk of actinic keratoses, seborrheic warts, melanocytic nevi. atypical nevi. and skin cancer / C. Kennedy, C. D. Bajdik, R. Willemze, F. R. de Gnjijl, J. N. Bouwes Bavinck // Invest Dermatol. – 2003. – V. 120, № 6. – P. 1087–1093.

173. Kaloud, H. Vergleichende Untersuchungen tiber die Wirkung der peroralen Stosstherapic mdt dem Kunsttichen Vitamin D_2 und dem naturlichen D_3 bei der Sauglingsrachitis / H. Kaloud, E. Steudte // Ost. Z. Kinderheilk. – 1953. – № 9. – P. 66.

174. Vitamin D3 supports osteoclastogenesis via functional vitamin D response element of human RANKL gene promoter / S. Kitazawa, K. Kajimoto, T. Kondo, R. Kitazawa // J Cell Biochem. – 2003. – V. 89, № 4. – P. 771–777.

175. Kobylinski, S. Pathogenesis of calcification due to vitamin D intoxication / S. Kobylinski // Exp. Pathol. – 1971. – V. 5, № 3–4. – P. 174–182.

176. Kodicek, E. The metabolism of C^{14}-labelled vitamin D_2 in the rat / E. Kodicek, D. R. Ashby // Biochem. J. – 1960. – V. 75, № 3. – P. 17.

177. Kodicek, E. The transfer of calcium and strintium across biological membranes / E. Kodicek. – New York, 1963. – P. 185.

178. Kodicek, E. Biological activity of a polar metabolite of vitamin D_3 / E. Kodicek, D. E. Lawson, P. W. Wilson // Nature. – 1970. – V. 228, № 5273. – P. 763–764.

179. Krawitt, E. L. Intestinal calcium-bingmg protein and' rickets / E. L. Krawitt, A. S. Kunin // Proc. Soc. Exp. Biol. Med. – 1971. – V. 136, № 2. – P. 530–533.

180. Krepler, P. Vitamin D intoxication and indiopathic hypercalcemia / P. Krepler // Z. Kinderheilk. – 1964. – V. 90, № 6. – P. 108–123.

181. Krestin, D. Treatment of rickets with single massive doses of vitamin D_2 / D. Krestin // Lancet. – 1945. – № 1. – P. 781–782.

182. Jonxis, J. Amino-aciduria and rickets / J. Jonxis // Helv. paediat. Acta. – 1955. – V. 10, № 1–2. – P. 245.

183. Hip fracture risk in relation to vitamin D supplementation and serum 25-hydroxyvitamin D levels: a systematic review and meta-analysis of randomised controlled tnals and observational studies / J. K. Lai, R. M. Lucas, M. S. Clements, A. W. Roddam, E. Banks // BMC Public Hearth. – 2010. – V. 10, № 331. – P. 471–2458.

184. Lawson, D. E. New vitamin D metabolite localized in intestinal cell nuclei / D. E. Lawson, P. W. Wilson, E. Kodicek // Nature. – 1969. – V. 222, № 5189. – P. 171–172.

185. Lawson, D. E. Metabolites of vitamin D / D. E. Lawson // Nutrition. – 1973. – V. 27, №2. – P. 79–89.

186. Maternal hypervitaminosis D reduces fetal bone mass & mineral acquisition & leads to neonatal lethality / L. Lieben, I. Stockman, K. Moerinans, G. Garmeliet // Bone. – 2013. – V. 17. – Jly.

187. Lindholm, H. Production and stability of pharmaceutical preparation: containing D_2 and D_3 vitamins / H. Lindholm // Arch. Pharm. Chem. – 1944. – № 51. – P. 715.

188. Future health implications of prenatal and early-life vitamin D status / R. M. Lucas, A. L. Ponsonby, A. Pasco, R. Morley // Nutr Rev. – 2008. – V. 66, № 12. – P. 710–727.

189. Lund, J. Formation of vitamin D esters in vivo / J. Lund, H. F. de Luca, M. Horsting // Arch. Biochem. Biophys. – 1967. – V. 120, № 3. – P. 153–157.

190. The distribution and storage of vitamin D and its metabolites in human tissues / E. Mawar a. oth. // Clin. Sci. – 1972. – V. 43. – № 3. – P. 413–431.

191. McLean, A. Multiple calcinosis associated with hypervitaminosis D / A. McLean, L. Lebo // South M. J. – 1948. – № 41. – P. 389–394.

192. McKenn, M. J. Secondary hyperparathyroidism in eldery: Means to defining hypovitaminosis D / M. J. McKenn, R. Freaney // Osteoporosis. – 1998. – V. 8, № 2. – P. 3–6.

193. Miiller, E. R. Mineral balans studies with the baby pig: effects of dietary vitamin D_2 level upon calcium, phosphorus and magnesium balance / E. R. Miiller // J. Natr. – 1965. – V. 85, № 3. – P. 255–259.

194. Myrtle, J. F. Vitamin D: a cholecalciferol metabolite highly active in promoting intestinal calcium transport / J. F. Myrtle, A. W. Norman // Science. – 1971. – V. 171, № 3969. – P. 79–81.

195. Nair, R. Vitamin D: the "sunshine" vitamin / R. Nair, A. Maseeh // J Pharmacol Pharmacother. – 2012. – V. 3, № 2. – P. 118–126.

199. Neir, P. Intracellular distribution of vitamin D in rat liver / P. Neir, C. Bucana // Biochem. Biophys. Acta. – 1966. – № 124. – P. 254.

200. Negri, A. L. Proximal tubule endocytic apparatus as the specific renal uptake mechanism for vitamin D-binding protein/25-(OH)D_3 complex / A. L. Negri // Nephrology. – 2006. – V. 11, № 6. – P. 510–515.

201. Need, A. G. Bone resorpcion markers in vitamin D insufficiency / A. G. Need // Clin Chi Acta. – 2006. – № 368. – P. 48–52.

202. Neville, P. F. The synthesis of 1,2 = ^{3}N) vitamin D_3 and the tissue localization of a 0,25(OH)D dose per rat / P. F. Neville, H. F. de Luca // Bichemistry. – 1966. – № 5. – P. 2201–2207.

203. Unusual neurologic manifestations during hypercalcemia due to vitamin D intoxication / Nick et al. // Ann. Med. Intern. – 1971. – V. 122, № 6–7. – P. 761–765.

204. Nicolaysen, R. Citric acid in bones / R. Nicolaysen, N. Eeg-Larsen // Vitamins and Нопл. – 1953. – V. 11, № 47.

205. Nowak, R. Vitamin D receptor gene (VDR) transcripts in bone, cartilage, muscles and blood and microarray analysis of vitamin D responsive genes expression in paravertebral muscles of juvenile and adolescent idiopathic scoliosis patients / R. Nowak, J. Szota, U. Mazurek // BMC Muscubskelet Disord. – 2012. – № 13. – P. 259.

206. Norman A. W. Biologically active forms of vitamin D_3 in kidney and intestine / A. W. Norman, J. Lund, H. F. de Luca // Arch. Biochem. Biophys. – 1964. – № 1. – P. 12–21.

207. Norman, A. W. The subcellular location of H^3 – vitamin D_3 in kidney and intestine / A. W. Norman, H. F. de Luca // Arch. Biochem. Biophys. – 1964. – № 1. – P. 69–77.

208. Norfnan, A. W. Problems relating to the defintion of international unit for vitamin D and its metabolism / A. W. Norfnan // J. Nutr. – 1972. – V. 102, № 10. – P. 1243–1246.

209. Oda, T. An analytical study on the reduction of neatetrozolium chloride by the terminal electrontransport system / T. Oda, H. Okazaki // Acta med. Okayama. – 1968. – № 2. – P. 193–204.

210. Ornoy, A. The effects of maternal hyperoartisonium and hypervitaminosis D_2 of fetal osteogenesis and issdfioation in rats / A. Ornoy // Teratology. – 1971. – V. 4, № 11. – P. 383–394.

211. Pereda, J. M. Vitamin D intoxication with radiologically visible nephrocalcinosis / J. M. Pereda // Rev. Clin. Esp. – 1968. – V. 110, № 7. – P. 61–64.

212. Pereda, W. D. Effect of vitamin D supplemerts on calcium absortion in children / W. D. Pereda // Indian J. Med. Res. – 1971. – V. 59, № 6. – P. 961–964.

213. Petts J. T. // HPIM. – V. 13. – P. 2151.

214. Pfaffenschlager, F. Late results of a vitamin D_2 intoxication / F. Pfaffenschlager // Wien. Klin. Wschr. – 1964. – V. 76, № 11. – P. 935–937.

215. Ponchon, G. Metabolites of vitamin D_3 and their biological activity / G. Ponchon, H. F. De Luca // J. Nutr. – 1969. – V. 99, № 157.

216. Raoul, J. La ceton 250, nouveau type de vitamine antirachitdqua / Raoul J. // Ravue Intern, de Vitaminologia. – 1958. – V. 28, № 306.

217. Rasmussen, P. The role of bone tissue in calcium homeostasis / P. Rasmussen // Norske Tannlaegeforen Tid. – 1968. – V. 78, № 12. – P. 713–725.

218. The expanding spectrum of biological actions of vitamin D / J. R. Rivera et al. // Nephrology Dialysis Transplantation. – 2010. – V. 25, lss. 9. – P. 2850–2865.

219. The 2011 report on dietary reference intakes for calcium and vitamin D from the institute of Medicine: what clinicians need to know / A. C. Ross, J. E. Manson, S. A. Abrams et al. // J Clin Endocrinol Metab. – 2011. – V. 96, № 1. – P. 53–58.

220. Ross, S. Vitamin I) intoxication in infancy / S. Ross, W. Williams // Am. J. Dis. Child. – 1939. – № 58. – P. 1142–1143.

221. Rosmussen, H. The relationship between the actions of vitamin D, parathyroid hormone and calcitonin / H. Rosmussen, J. Feinbatt // Calcif. Tissue Res. – 1971. – № 6. – P. 200–279.

222. Annual high-dose oral vitamin D and falls and fractures in older women: a randomized controlled trial / K. M. Sanders, A. L. Stuart, E. J. Williamson et al. // JAMA. – 2010. – V. 303, № 18. – P. 1815–1822.

223. Scarpeili, D. A. Experimental nephrocalcinosis. A biochemical and morphological study / D. A. Scarpeili // Lab. Invest. – 1965. – V. 14, № 2. – P. 123–141.

224. Schachter, D. Active transpot of calcium by intestine action and bio-essay of vitamin D / D. Schachter, D. V. Kimberg // Am. J. Physiol. – 1961. – V. 200, № 1263.

225. Schachter, D. Metabolism of vitamin D. 1. Preparation of radioactive vitamin D and its intestinal absorption in the rat / D. Schachter, J. D. Finkelstein, S. Kowarski // J. Clin. Invest. – 1964. – V. 43, № 787.

226. Schneider, R. W. Hypervitaminosis D / R. W. Schneider, H. Kammer // Cleveland Clin. Quart. – 1948. – V. 15, № 82. – P. 8913.

227. Targeted ablation of Fgf23 demonstrates an essential physiological role of FGF23 in phosphate and vitamin D metabolism / T. Shimada, M. Kakitani, Y. Yamazaki et al. // J Oin Invest. – 2004. – V. 113, № 4. – P. 561–568.

228. Seino, J. A case of rickets due to external biliary fistula – study o» vitamin D effect upon Ca absorption and retention / J. Seino // Acta Paediatr. Jap. – 1971. – V. 13, № 12. – P. 17–21.

229. Selye, H. Prevention by calciphylaxis of the progeria – like syndrome induced by chronic dihydrotachysterol overdosage / H. Selye, R. Strebel // Proc. Soc. Exp. Biol. – 1962. – V. 110, № 673.

230. Shohl, A. T. The pathological effects upon rats of excess irradiation ergosterol / A. T. Shohl, H. Goldblatt, H. B. Brown // J. Clin. Invest. – 1930. – № 8. – P. 505–531.

231. Sivri, S. K. Vitamin D metadolism. InCalcium and vitamin D metabolism / S. K. Sivri ; ed. by A. Hasanoglu published by Danone Institute Turkey Association. – 2010.

232. The effect of vitamin D and frailty on mortality among non-institubonalized US older adults / E. Smit, C. J. Crespo, Y. Michael et al. // Eur J On Nutr. – 2012. – V. 66, № 9. – P. 1024–1028.

233. Nephrocalcinosis, primary hyperxalurid hypervitaminosis D. Relation of 2 cases / V. Socquet et al. // Acta Urol. Belg. – 1967. – V. 35, № 10. – P. 545–572.

234. Steenbock, H. Vitamin D and tissue citrate / H. Steenbock, A. A. Bellin // J. BioL Chem. – 1953. – № 205. – P. 985–991.

235. 25 hydroxyergocalciferol: a biological active metabolite of vitamin D3 / T. Suda a. oth. // Biochem. Biophys. Res. Commun. – 1969. – V. 35, № 4. – P. 182–185.

236. Taylor, A. N. Vitamin D-induced calcium-binding protein: comparative aspects in kidney and intestine / A. N. Taylor, R. H. Wassermain // Am. J. Physiol. – 1972. – V. 223, № 7. – P. 110–114.

237. Taylor, W. H. Renal calculi and self-medication with multivitamin preparations containing vitamin D / W. H. Taylor // Clin. Sci. – 1972. – V. 42, № 4. – P. 515–522.

238. Thatcher, L. Hypervitaminosis D / L. Thatcher // Lancet. – 1936. – № 1. – P. 20–22.

239. Thompson, G. K. Absorption of vitamin D_3-^3N in control subjects and patients with intestinal malabsorption / G. K. Thompson, B. Lewis, V. C. Booth // J. Clin. Invest. – 1966. – V. 45, № 94.

240. Tompson, V. Vitamin D and phospholipid metabolism / V. Tompson, H. F. de Luca // J. Biol. Chem. – 1964. – V. 239, № 4. – P. 984–989.

241. Tokanasi. Stability of vitamin D2 powder preparations / Tokanasi, Tomomoto // Jakudoku Zasshi. – 1969. – V. 89, № 909.

242. Trivedi, D. P. Effect of four monthly oral vitamin D3 (cholecalciferol) supplementation on fractures and mortality in men and women living in the community: randomised double blind controlled trial / D. P. Trivedi, R. Doll, K. T. Khaw // BMJ. – 2003. – V. 326, № 7387. – P. 469.

243. Tumer, L. The extra-osseous effects of vitamin D / L. Tumer. – Danone Institute Turkey Association, 2010

244. Vanderveer, H. L. Hypervitaminosis D and arteriosclerosis / H. L. Vanderveer // Arch. Path. – 1931. – V. 12. – P. 941–955.

245. Vecchio, F. Hypervitaminosis D / F. Vecchio // Pediatria. – 1971. – № 79. – P. 157–167.

246. Vieth R., Bishoff-Ferrari H., Boucher B. J. et al. // Am. J Clin Nutr. – 2007. – V. 85. – P. 649–650.

247. Wasserman, R. H. Calcium transport by the intestine: a model and comment on vitamin D action / R. H. Wasserman // Calc. Tiss. Res. – 1968. – № 2. – P. 301.

248. Wasserman, R. H. Binding proteins from animals with possible transport function / R. H. Wasserman, R. A. Corradino, A. N. Taylor // J. General Physiol. – 1969. – V. 54, № 114.

249. Webb, A. R. Influence of season and latitude on the cutaneous synthesis of vitamin D3: exposure to winter sunlight in Boston and Edmonton will

not promote vitamin D3 synthesis in human skin / A. R. Webb, L. Kline, M. F. Holick // J Oin Endocrinol Metab. – 1988. – V. 67, № 2. – P. 373–378.

250. Whittier, F. C. Potentiation of metastatic calcification in vitamin D–treated rats by magnesium / F. C. Whittier, R. M. Freeman // Am. J. Physiol. – 1971. – V. 220, № 1. – P. 209–212.

251. Wright, L. D. Vitamin D dependent calcium binding protein. Current concepts / L. D. Wright // New York J. Med. – 1969. – V. 69, № 1. – P. 1420–1424.

252. Zull, S. F. The relationship between vitamin D action and actino-myoin sensitive process / S. F. Zull, S. J. Stohs, H. F. de Luca // Federat. Proc. – 1966. – V. 25, № 545.

ОГЛАВЛЕНИЕ

Предисловие ... 3
Список сокращений ... 5
Введение ... 6

Глава I. Современные данные о витамине D ... 9
Краткая история. 100 лет великому открытию ... 9
Структура и физико-химические свойства витамина D ... 13
Метаболизм и физиологическое действие витамина D ... 18
Всасывание и «преобразования» витамина Д в организме ... 21
Распределение витамина D и его метаболитов в организме и пути их выведения ... 23
Роль гормона D во всасывании кальция в кишечнике ... 25
Эндокринная система витамина D. Разнообразие эффектов гормона D ... 28

Глава II. Основные причины гипервитаминоза D. Дефицит витамина D и гипервитаминоз D. Актуальность дозировок витамина D ... 34
Факторы риска токсического действия витамина D ... 35
Возможна ли солнце индуцированная интоксикация витамином D ... 38
Дефицит витамина D и гипервитаминоз ... 42
Основные причины дефицита витамина ... 43

Глава III. Патогенез гипервитаминоза D. Кальций опасен ... 45
Кальциевый обмен при гипервитаминозе D ... 46
Важнейшие функции кальция в организме ... 48
Кальций регулирующая система ... 49
Когда кальций опасен ... 51
Обмен магния и фосфор ... 54
Механизм повреждающего действия витамина D на ткани и биологические мембраны ... 55
Генез костных изменений при гипервитаминозе D ... 59

Глава IV. Патологическая анатомия ... 63
Результаты микроскопических исследований ... 65

Глава V. Клиника гипервитаминоза Д ... 78
Побочные и токсические реакции у детей ... 78
Токсические реакции на витамин D. Гипервитаминоза D ... 84
Осложнения и исходы ... 100
Гипервитаминоза D у матери и плода ... 104
Гипервитаминоза D у взрослых ... 106
Необходимо ли столь широкое применение препаратов кальция? ... 110

Глава VI. Классификация, диагностика гипервитаминоза D 112
Классификация 112
Диагностика 116

Глава VII. Дифференциальный диагноз 119
Гиперкальциемии другой не D гипервитаминозной этиологии 119
Классификация гиперкальциемий 120
Патогенез гиперкальциемий не связанных с витамином D 122
Клиника гиперкальциемий не обусловленная избытком потребления витамина D 125
Гиперкальциемия новорожденных 127
Гиперкальциемия семейная доброкачественная 128
Хондродисплазия Янсена 129
Гиперпаратиреоз 129
Гиперкальциемия при тиреотоксикозе 131
Гиперкальциемия при злокачественных онкологических заболеваниях 131
Дисметаболическая гиперкальциемия 132
Синдром Бернетта 133
Гиперкальциемия у спортсменов при хроническом физическом перенапряжении 134
Криз гиперкальциемический 135
Гиперкальциемия у больных с активным саркоидозом 137
Гиперкальциемия при гипоадреналовом кризе 138
Гиперминерализация костной ткани 138
Кальциноз кожи и подкожной клетчатки у детей 142
Кальциноз сосудов 143
Фосфат-диабет (рахит, резистентный к витамину D) 145
Первичный тубулярный ацидоз 145
Способы лечения всех гипекальциемических состояний 150

Глава VIII. Основы рациональной и безопасной профилактики рахита . 151
Антенатальная профилактика рахита 151
Постнатальная профилактика рахита 154
Лечение рахита 160
Профилактика и лечение гипервитаминоза D 162

Заключение 170
Литература 175

В. И. Струков

ГИПЕРВИТАМИНОЗ D И ГИПЕРКАЛЬЦИЕМИЧЕСКИЕ СОСТОЯНИЯ. КОГДА КАЛЬЦИЙ ОПАСЕН?

2-е издание,
переработанное и дополненное

ГБОУ ДПО «Пензенский институт усовершенствования врачей»
Минздрава России
г. Пенза, ул. Стасова, 8а.

Подписано в печать 16.06.2014 г. Формат 60х84 1/16
Бумага ксероксная. Печать трафаретная.
Усл. печ. л. 11,28. Тираж 500. Заказ 16/06.

Отпечатано с готового оригинал- макета
в типографии ИП Соколова А.Ю.
440600, г. Пенза, ул. Московская, 74, к. 220,
тел.: (8412) 56- 37- 16.