

<https://doi.org/10.29296/25877305-2019-06-11>

Клинико-морфологические особенности дегенеративных изменений костной ткани на фоне остеопороза в возрастном аспекте

Т. Павлова, доктор медицинских наук, профессор,
И. Башук

Белгородский государственный национальный
исследовательский университет
E-mail: pavlova@bsu.edu.ru

По мере старения в костной ткани на фоне грубых морфологических изменений, связанных с прогрессированием остеопороза, происходит снижение содержания микроэлементов – С, N, O, Na, Mg, P, Ca – в участках с некротизированной тканью.

Ключевые слова: гериатрия, переломы, остеопороз, клинико-морфологические особенности.

Для цитирования: Павлова Т., Башук И. Клинико-морфологические особенности дегенеративных изменений костной ткани на фоне остеопороза в возрастном аспекте // Врач. – 2019; 30 (6): 47–50. <https://doi.org/10.29296/25877305-2019-06-11>

Наиболее часто встречающейся метаболической патологией скелета является остеопороз (ОП). Это системное заболевание характеризуется прогрессирующим снижением костной массы в единице объема кости по отношению к нормальному показателю у лиц соответствующего пола и возраста, нарушением микроархитектоники костной ткани, что приводит к повышенной хрупкости костей и увеличению риска их переломов от минимальной травмы и даже без таковой. После 50 лет каждая 3-я женщина и каждый 12-й мужчина страдают ОП.

По данным ВОЗ (2010), ОП считается 3-й по частоте причиной смерти населения старше 60 лет и уступает в этом отношении лишь заболеваниям сердечно-сосудистой системы и злокачественным новообразованиям [1, 2]. Переломы костей, особенно повторные, на фоне низкой минеральной плотности костной ткани (МПКТ) – важный диагностический признак ОП. Они часто приводят к стойкой инвалидности и существенно повышают уровень смертности [3, 4]. Так, 5-летняя летальность среди пациентов с остеопоротическими переломами бедренной кости или тел позвонков на 20% выше, чем у людей той же возрастной группы без переломов [3, 4].

Переломы бедренной кости являются причиной смерти 3% людей среднего возраста, а от 15 до 30% пожилых людей умирают в течение 1-го года после этих

переломов. Остеопоротические переломы имеют ряд особенностей – они обычно возникают при минимальной нагрузке (падение с высоты, не превышающей собственного роста, неловкое движение) или даже без видимой причины. Наиболее характерны для ОП переломы проксимального отдела бедренной кости (шейки бедренной кости), дистального отдела костей предплечья и тел позвонков, хотя при значительном снижении МПКТ могут отмечаться переломы любой другой локализации. В связи с неуклонным старением населения частота остеопоротических переломов неуклонно возрастает в среднем на 6,5% в год, что и определяет социальную значимость ОП и его последствий [1–4].

В современной диагностике ОП большую роль играет морфометрический метод. При этом решающее значение имеет не определение МПКТ, а выявление в трабекулярных костях полостей, в зоне которых и происходят переломы. Исходя из этого В.И. Струков и соавт. полагают, что начинать лечить ОП необходимо с закрытия полостей. Разработаны новые технологии лечения ОП – с использованием гормонов трутневого расплода (патент №2412616). В 1 таблетке препарата Остеомед Форте содержатся витамин D₃ – 500 МЕ/сут, трутневый расплод – 100 мг, цитрат кальция – 500 мг. Необходимость введения в препарат трутневого расплода объясняется тем, что он является донатором синтеза собственных половых гормонов (эстрадиола, прогестерона, тестостерона), оказывающих стимулирующее действие на восстановление метаболических полостных процессов и МПКТ.

Важное значение при лечении ОП имеет динамическое наблюдение за размерами полостей. При использовании препарата Остеомед Форте в комплексной терапии ОП получен хороший лечебный эффект: уменьшение и закрытие полостей у 75% пациентов [5–7].

Термином «полость» (полостные образования) мы обозначаем участки кости, где уже нет трабекул, костных клеток, т.е. здесь кости уже нет. Минеральная плотность в этом участке не соответствует костной ткани. Данный участок кости уже не имеет костной плотности, поэтому в этой зоне и происходят переломы. Если не лечить ОП, полость увеличивается и риск перелома возрастает [8–11].

Выявление полостей имеет важное практическое значение для определения высокого риска переломов костей, принятия неотложных мер по лечению ОП и профилактике переломов. Наилучший метод выявления полостей в трабекулярных костях – рентгеноабсорбционный (Osteometr DTX-100). Остальные остеометры полости не «видят», к ним должна прилагаться специальная компьютерная программа. Несмотря на важность лучевой диагностики полостей, она имеет недостаток: мы не видим процессы, происходящие внутри полости. Поэтому большую роль в изучении сложных метаболических процессов играют микроскопические и цитохимические исследования резецированных участков костей, например головки бедренной кости. К сожалению, таких исследований крайне недостаточно.

Мы поставили перед собой задачу провести параллель между клиническими и морфобиохимическими особенностями костной ткани у пациентов с переломами костей и дегенеративными заболеваниями опорно-двигательного аппарата на фоне системного ОП.

МАТЕРИАЛ И МЕТОДЫ

В исследование были включены 117 человек: 46 пациентов среднего возраста, 46 – пожилого, 21 – старческого и 4 долгожителя.

Пациенты с переломами имели типичную локализацию повреждений, характерную для переломов на фоне системного ОП: проксимальный отдел бедренной кости (чрезвертельная, подвертельная области, шейка), диафиз бедренной кости, дистальные метаэпифизы костей предплечья, проксимальный отдел плечевой кости (хирургическая и анатомическая шейки), диафиз плечевой кости. Дегенеративные заболевания опорно-двигательного аппарата были представлены деформирующим артрозом тазобедренных суставов III степени. Эти пациенты поступили в отделение в плановом порядке. Системный ОП у них был подтвержден данными рентгенографии и денситометрии.

Пациенты с переломами получали консервативное лечение (гипсовая иммобилизация), а также оперативное лечение по показаниям (репозиция костных отломков с последующим металлоостеосинтезом). Всем пациентам с деформирующим артрозом тазобедренных суставов было произведено тотальное цементное эндопротезирование сустава.

Всего прооперированы 77 пациентов: 35 – среднего возраста, 30 – преклонного, 10 – старческого и 2 долгожителя.

Во время операции тотального цементного эндопротезирования тазобедренного сустава брали для исследования костные макропрепараты из резеци-

рованной головки бедренной кости. Проводилось их макроскопическое описание. Срезы, окрашенные гематоксилином и эозином, изучали в световом микроскопе Topic-T Ceti-T. Для сканирующей электронной микроскопии (СЭМ) пробы фиксировали в стандартном глутаровом фиксаторе, а затем фотографировали и проводили морфометрический анализ с использованием растрового микроскопа FEI Quanta 200 3D с приставкой для анализа содержания микроэлементов (Na, Mg, Al, S, Fe, C, N, O, P, Ca).

РЕЗУЛЬТАТЫ И ОБСУЖДЕНИЕ

Больных с изолированными и множественными переломами костей было больше в группах лиц среднего возраста (n=46; 30 женщин и 16 мужчин) и пожилого (n=46; 38 женщин и 8 мужчин). Пациентов со скелетной травмой было меньше в группах лиц пожилого возраста и среди долгожителей (что можно объяснить снижением их функциональной активности), а также среди лиц с наличием таких гериатрических синдромов, как дементные состояния, синдром старческой астении (ССА), саркопения, падения, которые рассматриваются как компоненты ССА и возникают у 30±5% лиц старше 65 лет и у 40±5% лиц старше 80 лет.

Нарушения походки с замедлением скорости передвижения, неустойчивость позы, укорочение шага также являются компонентами ССА и часто способствуют падениям. Падения ухудшают функциональное состояние, мобильность, увеличивают риск повторных госпитализаций, они сопряжены с формированием тревожно-депрессивного состояния, страха повторных падений, что также объясняет снижение числа пациентов с дегенеративными поражениями суставов в указанных группах.

У большинства людей старше 60 лет имеется 1 или несколько сопутствующих хронических заболеваний (сердечно-сосудистой, дыхательной систем, сахарный




Рис. 1. Фрагмент головки бедренной кости, полученный в результате операции тотального эндопротезирования тазобедренного сустава у женщины, 60 лет, с диагнозом «закрытый трансцервикальный перелом бедренной кости на фоне системного остеопороза»; в ткани – крупные полости неправильной формы с неровными краями; в части из них (а) – тромбы; СЭМ: а – $\times 100$; б – $\times 200$

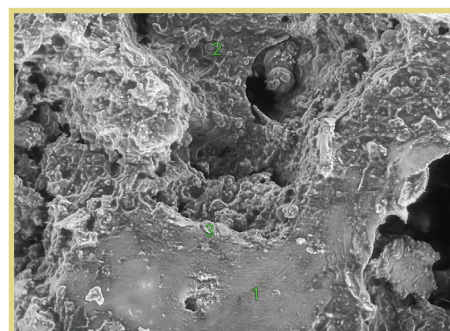


Рис. 2. Фрагмент ткани тазобедренного сустава, полученный при операции тотального эндопротезирования тазобедренного сустава женщины, 65 лет, с диагнозом «закрытый субкапитальный перелом бедренной кости на фоне системного остеопороза»; в ткани – крупные полости неправильной формы (2) с неровными краями, а также грубоволокнистая фиброзная ткань (1); СЭМ: $\times 200$

диабет, почечная патология). С возрастом уменьшается число больных, которые получают оперативное лечение в объеме металлоостеосинтеза и эндопротезирования тазобедренного сустава, что объясняется появлением противопоказаний к операции по мере декомпенсации хронических заболеваний. Снижение качества костной ткани, взятой интраоперационно, было подтверждено при исследовании макропрепаратов. При ОП морфологически наблюдалось уменьшение общей площади костной ткани. В губчатом веществе костные пластинки истончались и перфорировались, а также, частично разрушаясь, сливались между собой, образуя крупные полости (рис. 1). Решетчатая система трабекул становилась более тонкой и частично прерывалась. Трабекулы, истончаясь, рассыпались, расстояние между ними увеличивалось. Губчатое вещество истончалось, однако под надкостницей сохранялось небольшое количество остеонов. Внутри кости микропереломы костных балочек сопровождалась мелкими кровоизлияниями, из которых формировались свертки (см. рис. 1, а). Выявлена остеогенная клеточно-волоконистая ткань (рис. 2), из которой формировалась микромозоль грубоволокнистого строения.

При микроскопическом исследовании костной ткани тазобедренного сустава больных 40–60 лет выявлены участки с фиброзной тканью, участки некротизированной ткани, а также участки, переходные между указанными зонами. При элементном анализе определено достоверное снижение содержания N в участках с некротизированной тканью по сравнению с участками с фиброзной тканью (соответственно $2,61 \pm 0,38$ и $3,70 \pm 0,65\%$), O (соответственно $14,00 \pm 1,09$ и $18,63 \pm 2,02\%$; $p < 0,05$), Na (соответственно $0,09 \pm 0,01$ и $0,27 \pm 0,03\%$; $p < 0,05$), Mg (соответственно $0,08 \pm 0,01$ и $0,20 \pm 0,05\%$; $p < 0,05$), P (соответственно $2,7 \pm 0,28$ и $8,00 \pm 1,56\%$; $p < 0,05$), Ca (соответственно $6,31 \pm 1,48$ и $18,29 \pm 2,01\%$; $p < 0,05$). Содержание C в участках с некротизированной тканью увеличивалось ($73,91 \pm 3,95$ против $50,91 \pm 3,06\%$; $p < 0,05$); табл. 1.

При элементном анализе костной ткани тазобедренного сустава больных 60–75 лет выявлено достоверное снижение содержания в участках с некротизированной тканью по сравнению с участками с фиброзной тканью N (соответственно $2,60 \pm 0,38$ и $3,81 \pm 0,75\%$), O (соответственно $12,20 \pm 2,43$ и $16,63 \pm 3,45\%$; $p < 0,05$), Na (соответственно $0,09 \pm 0,04$ и $0,26 \pm 0,02\%$; $p < 0,05$), Mg (соответственно $0,07 \pm 0,03$ и $0,11 \pm 0,03\%$; $p < 0,05$), P (соответственно $2,50 \pm 0,75$ и $6,00 \pm 1,08\%$; $p < 0,05$), Ca (соответственно $11,31 \pm 2,01$ и $20,29 \pm 2,87\%$; $p < 0,05$). При этом отмечено увеличение содержания C ($70,93 \pm 3,45$ против $52,91 \pm 4,31\%$; $p < 0,05$) в участках с некротизированной тканью (табл. 2).

При сравнении показателей элементного состава костной ткани больных среднего возраста 40–60 лет и больных 60–75 лет выявлены общая тенденция к увеличению содержания C, а также достоверное снижение содержания N, O, Na, Mg, P, Ca в участках с некротизированной тканью по сравнению с участками фиброзной ткани. При этом у пациентов преклонного возраста содержание указанных элементов было меньше, за исключением уровня Na, содержание которого не изменилось.

Таким образом, нами выявлена закономерность, согласно которой по мере старения пациентов в костной ткани на фоне грубых морфологических изменений, связанных с прогрессированием ОП, происходит изменение содержания микроэлементов: постепенно снижается содержание C, N, O, Na, Mg, P, Ca в участках с некротизированной тканью. Необходимо дальнейшее изучение влияния современных методов лечения ОП на морфологические изменения в костной трабекулярной ткани с целью разработки более эффективных методов терапии ОП у пожилых людей.

* * *

Авторы заявляют об отсутствии конфликта интересов.

Таблица 1
Элементный состав костной ткани тазобедренного сустава больных 40–60 лет ($M \pm m$); %

Микро-элемент	Участки с фиброзной тканью	Участки между фиброзной тканью и некротизированной	Участки некротизированной ткани
C	$50,91 \pm 3,06$	$73,40 \pm 4,85^*$	$73,91 \pm 3,95^*$
N	$3,70 \pm 0,65$	$2,94 \pm 0,32$	$2,61 \pm 0,38$
O	$18,63 \pm 2,02$	$14,14 \pm 2,01^*$	$14,00 \pm 1,09^*$
Na	$0,27 \pm 0,03$	$0,10 \pm 0,02^*$	$0,09 \pm 0,01^*$
Mg	$0,20 \pm 0,05$	$0,10 \pm 0,02^*$	$0,08 \pm 0,01^*$
P	$8,00 \pm 1,56$	$3,03 \pm 0,37^*$	$2,7 \pm 0,28^*$
Ca	$18,29 \pm 2,01$	$7,29 \pm 1,32^*$	$6,31 \pm 1,48^*$

Примечание. *Здесь и в табл. 2: $p < 0,05$ (в сравнении с фиброзной тканью).

Таблица 2
Элементный состав костной ткани тазобедренного сустава больных преклонного возраста 60–75 лет ($M \pm m$); %

Микро-элемент	Участки с фиброзной тканью	Участки между фиброзной тканью и некротизированной	Участки некротизированной ткани
C	$52,90 \pm 4,31$	$70,50 \pm 4,22^*$	$70,93 \pm 3,45^*$
N	$3,81 \pm 0,75$	$2,94 \pm 0,32$	$2,60 \pm 0,38$
O	$16,63 \pm 3,45$	$12,18 \pm 2,65^*$	$12,20 \pm 2,43^*$
Na	$0,26 \pm 0,02$	$0,13 \pm 0,03$	$0,09 \pm 0,04$
Mg	$0,11 \pm 0,03$	$0,06 \pm 0,02$	$0,07 \pm 0,03$
P	$6,00 \pm 1,08$	$1,90 \pm 0,05^*$	$2,50 \pm 0,75^*$
Ca	$20,29 \pm 2,87$	$12,29 \pm 1,68^*$	$11,31 \pm 2,01^*$

Литература/Reference

1. Лесняк О.М. Фармакоэкономика средств профилактики и лечения остеопороза. В кн.: Руководство по остеопорозу / М., 2003; с. 469–81 [Lesnyak O.M. Farmakoeconomika sredstv profilaktiki i lecheniya osteoporoz. V kn.: Rukovodstvo po osteoporozu / M., 2003; s. 469–81 (in Russ.)].

2. Лесняк О.М., Торопцова Н.В., Евстигнеева Л.П. Остеопороз. Профилактика и амбулаторное ведение пациентов. Методические рекомендации / М., 2013; 44 с. [Lesnyak O.M., Toroptsova N.V., Evstigneeva L.P. Osteoporoz. Profilaktika i ambulatornoe vedenie patsientov. Metodicheskie rekomendatsii / M., 2013; 44 s. (in Russ.).]

3. Миронов С.П. Остеопороз как медико-социальная проблема. В кн.: Проблема остеопороза в травматологии / М., 2006; с. 3 [Mironov S.P. Osteoporoz kak mediko-sotsialnaya problema. V kn.: Problema osteoporoza v travmatologii / M., 2006; s. 3 (in Russ.).]

4. Рожинская Л.Я. и др. Результаты Российского многоцентрового исследования эффективности стронция рanelата у женщин с постменопаузальным остеопорозом // Остеопороз и остеопатии. – 2007; 3: 25–30 [Rozhinskaya L.Ya. et al. Rezul'taty Rossiiskogo mnogotsentrovogo issledovaniya effektivnosti strontsiya ranelata u zhenshchin s postmenopauzal'nym osteoporozom // Osteoporoz i osteopatii. – 2007; 3: 25–30 (in Russ.).]

5. Струков В.И., Катюшина Ю.Г., Филиппова О.В. Остеомед – эффективный регулятор минеральной плотности костей и закрытия полостных образований при лечении пресенильного и сенильного остеопороза // Поликлиника. – 2013; 1 (1): 90–1 [Strukov V.I., Katyushina Yu.G., Filippova O.V. Osteomed – effektivnyi regul'yator mineral'noi plotnosti kostei i zakrytiya polostnykh obrazovaniy pri lechenii presenil'nogo i senil'nogo osteoporoza // Poliklinika. – 2013; 1 (1): 90–1 (in Russ.).]

6. Струков В.И., Елистратов Д.Г. Известные и новые технологии в лечении и профилактике остеопороза. Методические рекомендации / Пенза, 2014; с. 46 [Strukov V.I., Elistratov D.G. Izvestnye i novye tekhnologii v lechenii i profilaktike osteoporoza. Metodicheskie rekomendatsii / Penza, 2014; s. 46 (in Russ.).]

7. Strukov V.I. et al. Method for filling bone cavity formations with calcium. Патент Японии, Y88-10001-00, March 2.2016.

8. Sambrook P., Cooper C. Osteoporosis // Lancet. – 2006; 367: 2010–8.

9. Lekamwasam S., Adachi J., Agnusdei D. et al. A framework for the development of guidelines for the management of glucocorticoid-induced osteoporosis // Osteoporos Int. – 2012; 23 (9): 2257–76.

10. Cassim B. et al. Recommendations for the acute and long-term medical management of low-trauma hip fractures // JEMDSA. – 2013; 18 (1): 21–32.

11. Lisk R. et al. Reducing mortality from hip fractures: a systematic quality improvement programme // BMJ Qual. Improv. Rep. – 2014; 3 (1): 1–6. DOI: 10.1136/bmjquality.u205006.w2103.

CLINICAL AND MORPHOLOGICAL FEATURES OF DEGENERATIVE CHANGES IN BONE TISSUE WITH OSTEOPOROSIS IN AGE ASPECTS

Professor **T. Pavlova, MD; I. Bashuk**

Belgorod State National Research University

As patients age, their bone tissue in the presence of gross morphological changes associated with the progression of osteoporosis shows alterations at the level of microelements, which manifest as a gradual decrease in C, N, O, Na, Mg, P, and Ca levels in the areas with necrotic tissue.

Key words: geriatrics, fractures, osteoporosis, clinical and morphological features.

For citation: Pavlova T., Bashuk I. Clinical and morphological features of degenerative changes in bone tissue with osteoporosis in age aspects // Vrach. – 2019; 30 (6): 47–50. <https://doi.org/10.29296/25877305-2019-06-11>

Информация

Итоги 3-го федерального конкурса на лучшую научно-практическую работу по применению препаратов Остеомед, Осмеомед Форте, Osteo-Vit D₃ в медицинской, спортивной и реабилитационной практиках (2018)

На объявленный конкурс поступило 27 научно-практических работ. Из них требованиям объявленного конкурса соответствовали 17.

По заключению конкурсной комиссии, **1-е место** не заняла ни одна из работ.

2-е место заняли работы:

- *Сергеева-Кондраченко М.Ю.*
Сахарный диабет типа 2 и постменопаузальный остеопороз: как улучшить качество жизни?;
- *Шакурова Л.Р.*
Новый метод коррекции нарушений кондиционных и координационных двигательных способностей при остеосаркопении для профилактики переломов и их осложнений с использованием БАД Остеомед Форте.

3-е место присуждено работам:

- *Пешехонова Л.К., Пешехонов Д.В., Красюков П.А.*
Клиническая эффективность применения препаратов Остеомед, Осмеомед Форте, Osteo-Vit D₃ у больных вторичным остеопорозом при ревматоидном артрите;
- *Марченкова Л.А.*
Клиническое обоснование применения БАД Остеомед Форте в комплексной программе реабилитации пациентов с переломом дистального отдела предплечья на фоне системного остеопороза;

- *Исмаилова О.А., Еремينا Н.В., Кириллова Т.В., Посметная Т.В.*

Клинико-патогенетические особенности хронического генерализованного пародонтита у женщин в менопаузе в зависимости от морфометрических проявлений костной ткани и комплексной терапии с Остеомед Форте.

Работы, отмеченные **поощрительными премиями:**

- *Кокорева И.Г., Кореньков А.В., Соловьев И.А.*
Влияние Остеомеда Форте на сроки консолидации переломов костей у детей и подростков;
- *Темников В.А., Токарев А.В., Вовк Е.В.*
Применение препарата Остеомед в комбинации с гипербарической оксигенацией для лечения судорожных сокращений мышц нижних конечностей;
- *Бодров А.Н., Бобров Ю.М., Токарев А.В., Кленков И.Р.*
Оценка влияния курсового приема препарата Остеомед Форте на физическую работоспособность водолазов;
- *Тихоненко А.А., Федуличева Е.А., Тихоненко А.А.*
Комплексное лечение замедленного сращения и ложных суставов ладьевидной кости;
- *Ярмолович Р.А., Бичинов С.В.*
Изменения регенераторной способности костной ткани при диафизарных переломах трубчатых костей на фоне применения Остеомед Форте при заболеваниях желудочно-кишечного тракта

Председатель конкурсной комиссии **В.И. Струков**